

穿孔性腹膜炎をきたした小腸悪性リンパ腫 — 自験 2 例と本邦81例の臨床病理学的検討 —

横田 隆 島村弘宗 児玉英謙
 岩本一亜 八巻孝之 山田康雄
 目黒邦昭* 石山秀一 齋藤俊博
 山内英生 菊地 秀

要旨 小腸悪性リンパ腫穿孔により汎発性腹膜炎を来し、緊急手術になった2症例を経験したので報告する。症例1は71歳の女性。腹痛を主訴に当科入院となった。術前腹部X線単純写真にて右横隔膜下に遊離ガス像を認めた。術中所見ではトライツ靱帯より約150 cmの空腸に直径20 mmの穿孔部を認めた。穿孔部を含めた空腸部分切除術を施行した。症例2は、31歳の女性。胃悪性リンパ腫にて当院内科にて治療中であった。下腹部痛を主訴に救急外来を受診。腹部X線検査では遊離ガス像は認めなかったが、腹部CT検査で肝臓と前腹壁の間に遊離ガス像を認めた。術中所見では、回腸末端から60 cm口側の部位に直径1 cmの穿孔部を認めた。穿孔部を含めた回腸部分切除術を施行した。

小腸悪性リンパ腫穿孔症例は著者らが調べた限りでは過去20年で79例あり、自験の2例を併せた81例について臨床病理学的に検討した。男58例、女23例(男女比は2.5:1)、平均年齢54歳(4-87歳)、症状は大半が腹痛で、その他、下血、貧血、発熱、嘔吐などであった。腹部単純X線検査では、38%に遊離ガス像を認めた。穿孔部位は、64%が回腸末端より50 cm以内に集中していた。81例の1年生存率は26.8%であり、全患者の75%が1年以内に死亡していた。本症例はきわめて不良であり、今後、早期診断の方法の確立と治療が望まれる。

(キーワード:小腸悪性リンパ腫,穿孔,急性腹症)

ILEAL MALIGNANT LYMPHOMA ASSOCIATED WITH PERFORATED DIFFUSE PERITONITIS :
 TWO CASE REPORTS AND CLINICOPATHOLOGICAL FEATURES OF 81 CASES IN JAPAN

Takashi YOKOTA, Hiromune SHIMAMURA, Hideaki KODAMA,
 Kazutsugu IWAMOTO, Takayuki YAMAKI, Yasuo YAMADA,
 Kuniaki MEGURO*, Shuichi ISHIYAMA, Toshihiro SAITO.
 Hidemi YAMAUCHI and Shu KIKUCHI

Abstract We report two cases of primary malignant lymphoma of the small intestine associated with perforation and acute peritonitis. Case 1: A 71-year old woman was referred to our department because of abdominal pain. Posteroanterior abdominal X-ray revealed right subdiaphragmatic accumulation of free air. Emergency surgery was performed. A perforation in a tumor measuring 2 cm was present in the jejunum located 150 cm from the Treitz ligament. Laparotomy and intestinal partial resection was performed. Case 2: A 31-year old woman with known malignant lymphoma of the stomach came to the hospital with abrupt onset of lower abdominal pain. A posteroanterior abdominal X-ray revealed no accumulation of free air, however, abdominal CT revealed a small accumulation of free air in front of the liver. In surgery, a

仙台市宮城野区宮城野 2-8-8

独立行政法人国立病院機構 仙台医療センター 消化器外科 *内科

別刷請求先:横田 隆 国立療養所東北新生園

宮城県登米郡迫町新田字上葉ノ木沢 1

(平成16年11月11日受付)

(平成17年1月21日受理)

perforation of 1 cm in diameter was found in the ileum, 60 cm from the ileocecal valve. Partial resection was performed.

Including our cases, 81 cases have been reported so far during the past 20 years. Patients included 58 men and 23 women with a mean age of 54. Common features included abdominal pain, melena, anemia, fever and vomiting. Free air was found on abdominal X-ray film in 38 % of cases. Sixty-four percent of perforation sites are within 50 cm of the ileocecal valve. Even though surgeons may be reluctant to recommend surgery for patients with perforated malignant lymphoma because of its poor prognosis (1-year survival, 26.8%), early diagnosis and treatment are important to improve prognosis of bowel perforation in patients with this disease.

(Key Words : malignant lymphoma, small intestine, perforation, acute abdomen)

消化管原発の悪性リンパ腫は比較的まれな疾患であり、その中で小腸悪性リンパ腫は胃について多いとされる。特徴的な臨床症状を欠くために術前に診断されることはほとんどなく、穿孔して急性腹症として診断、治療されることも多い。本稿では、穿孔により汎発性腹膜炎をきたし緊急手術を施行した自験2例を含め、本邦における小腸悪性リンパ腫穿孔81例の臨床病理学的諸性状につき報告する。

症例報告

症例1：71歳，女性

主訴：腹痛

家族歴，既往歴：特記すべき事なし

現病歴：平成14年11月末より上腹部痛あり，近医にて腹部エコーを施行，腹部大動脈周囲のリンパ節腫大を認め，12月10日当院内科入院となった。右鼠径部リンパ節生検により悪性リンパ腫と診断された。腹部CTではFig. 1のごとく，左腎上極より左腎を巻き込む直径6 cmの腫瘍陰影あり，不規則な造影効果をともなっていた (Fig. 1a)。左腎動脈起始部より総腸骨動脈分岐部まで大動脈周囲にリンパ節と思われる濃淡不規則な腫瘍陰影を認めた (Fig. 1b)。胃内視鏡検査では，胃内に潰瘍をともなう小隆起性病変を多数認め (Fig. 2)，生検の

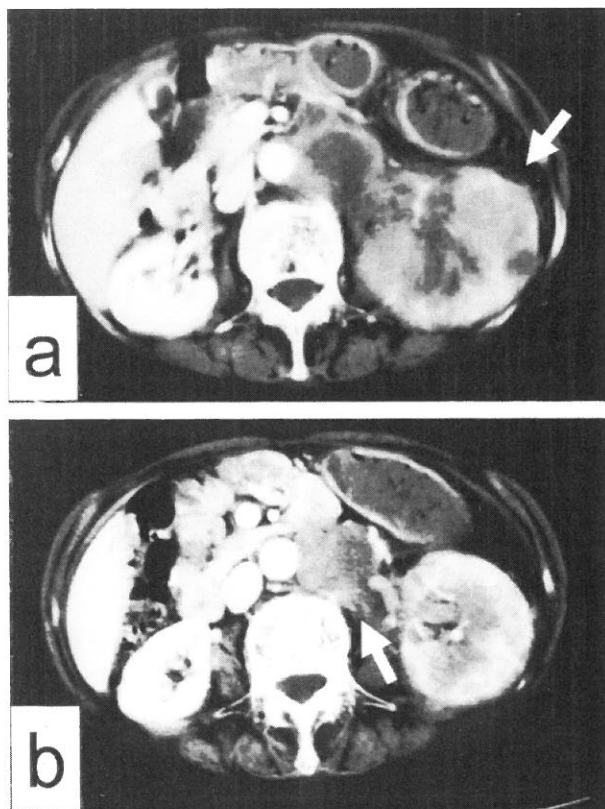


Fig. 1 a) The tumor shadow measuring 6 cm involved the left kidney (arrow). b) Widespread retroperitoneal, paraaortic lymph node metastases were observed from the bottom of the left renal artery to the common iliac artery (arrow).

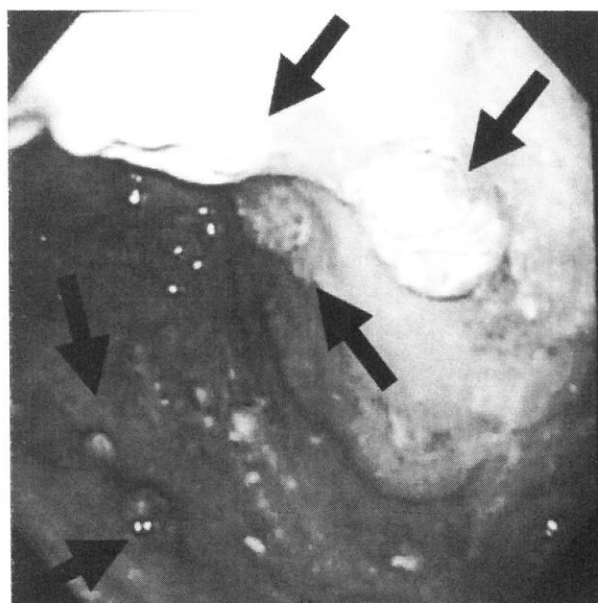


Fig. 2 Gastrofiberscope shows multiple ulcerative lesions in the upper body of the stomach (arrows).

結果、B細胞性悪性リンパ腫と診断された。

Fig. 3 に治療経過と白血球の数をグラフに示した。平成15年1月より3月まで THP-COP 療法 (pirarubicin hydrochloride-cyclophosphamide, vincristine, prednisone) を3回、第1回と2回目の間に rituximab を投与、4月から6月にかけて VP-16 (etoposide) を2回投与した。白血球数は THP-COP 療法のたびに著明に低下し、3回投与終了後、改善を待って VP-16 を投与した。2回の VP-16 投与後再び白血球は低下した。

その後、外来通院していたが、6月3日より上腹部痛あり、食事も摂取不能となり、全身状態悪化著明となり、6月6日当院内科に入院となった。絶食とし、点滴を続けていたが、6月18日より腹痛が増悪したため当科転科となった。

理学的所見：血圧100/80 mmHg, 心拍数120/分, 呼吸数25回/分。腹部は上腹部を中心に強い疼痛あり、腹部全体に筋性防御を認めた。

血液検査所見：末梢血所見では、白血球 4,900, 赤血球 320万, Hb 10.1g, ヘマトクリット 30.9%と貧血を認めた。総タンパク 4.4g/dl, アルブミン 1.9g/dl と低下しており、肝機能は GOT 53, GPT 14, LDH 1,194 IU/l と LDH が著明に上昇していた。腎機能は正常範囲, CRP は23.4 mg/dl と高値を示した。立位腹部単純X線写真にて右横隔膜下に遊離ガス像を認めた。

以上より、消化管悪性リンパ腫の穿孔による汎発性腹膜炎と診断し、緊急手術を施行した。

手術所見：腹部正中切開にて開腹、汚染された腹水を認めた。トライツ靱帯より約150 cm の空腸に直径20 mm の穿孔部を認めた。左後腹膜には15 cm の左腎と一塊になった腫瘤を認め、腸間膜には大きさ2-3 cm の結節状

腫瘤を多数認めた。盲腸にも手拳大の腫瘤あり、後腹膜に浸潤し、盲腸部の可動性はなかった。穿孔部を含め10 cm の空腸を切除し、端々吻合にて再建した。

病理所見：diffuse large B-cell lymphoma の腫瘍細胞が粘膜から漿膜下層まで浸潤していた。免疫組織染色では、CD5-, CD10+, CD19+, CD20+, CD30±, IgH-, λ+であった。

患者は術後2日目より、血小板低下, FDP 増加を認め、DIC と診断、抗 DIC 療法を開始した。術後の白血球数も4,000以上にはならなかった。4日目より経口摂取を開始したが、その後 DIC より脱却できず、術後21日目に死亡した。

症例2：31歳、女性

現病歴：平成12年10月に胃悪性リンパ腫で CHOP 療法 (cyclophosphamide, doxorubicin, vincristine and prednisone) 施行、さらに48 Gy の放射線療法を施行されていた。平成13年4月上旬、突然の下腹部痛で救急車にて当院救急外来を受診した。

理学的所見：下腹部に強い圧痛を認めたが、筋性防御は明らかでなかった。

胸部X線検査：立位及び左側臥位どちらにも遊離ガス像は認めなかった。

腹部CT検査：肝両葉に多発性肝転移を認め、肝臓と前腹壁の間に遊離ガス像を認めた。

以上より消化管穿孔による汎発性腹膜炎と診断し、開腹術を施行した。

手術所見：腹腔内全体に膿性の腹水を認めた。回腸末端から60 cm 口側の部位、腸間膜と対側に1 cm の穿孔部あり、これより腸内溶液が流出していた。胃結腸間膜

に8 cm 大の楕円形の腫瘤を認めた。肝両葉に転移と思われる小指頭大の結節を多数認めた。回腸部分切除術及びドレナージを施行した。病理組織診断は diffuse large B-cell lymphoma で、腫瘍細胞は腸管壁内全層に広範囲に浸潤していた。免疫組織染色については、CD20+, CD3-, bcl-2-, p53+ であった。

術後経過は良好で、術後14日目に退院した。現在、患者は外来にて化学療法を行っている。

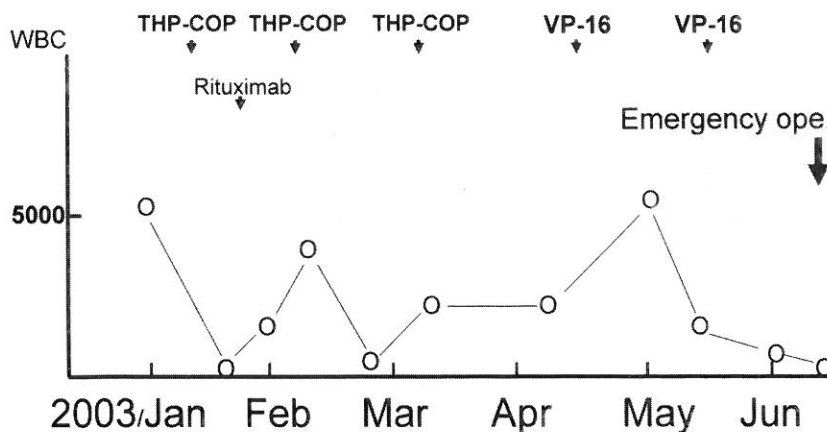


Fig. 3 Clinical course of the patient in the Case 1. Note that the white blood count was almost zero at the time of emergency operation.

考 察

小腸の原発性悪性腫瘍は全消化管悪性腫瘍の中で0.6-3.1%を占め、そのうち悪性リンパ腫の頻度は22-38%とされている¹⁾。小腸原発の悪性腫瘍の好発年齢は48歳と比較的若年者に発症しており、初発症状としては特徴的な所見はなく、腹痛のみを呈するものが多い²⁾。そのため、本症と術前に確定診断を得ることは困難である。発生部位では87%が回盲弁より口側40 cm以内に存在するといわれているが、これは回腸末端にリンパ装置がよく発達しているためと説明されている³⁾。

小腸原発の悪性腫瘍のうち、穿孔をきたす頻度は、癌 2%⁴⁾、平滑筋肉腫 5.9%^{5) 6)}、悪性リンパ腫 11.5-14%^{7) 8)}との報告があ

る。小腸悪性リンパ腫穿孔症例は著者らが調べた限りでは過去20年で79例あり、2例を併せて81例を検討した⁹⁾⁻¹²⁾。男性 58例、女性23例(男女比、2.5:1)、平均年齢54歳(4-87歳)で、非穿孔例に比較すると穿孔例の平均年齢はやや上であった。症状は穿孔例は腹痛が最も多く77例に認めた。腹痛を認めない症例も4例あり、下血、貧血、発熱、嘔吐が初発症状であった。

腹部単純X線撮影において、遊離ガス像は記載のあった73例中28例(38%)に認めた。小腸穿孔時に腹部X線上の遊離ガス像の出現率は高くはなく、22-24%に認めるとされている¹³⁾⁻¹⁵⁾。症例2では腹部単純X線では遊離ガス像は認めず、腹部CTにて確認され、消化管穿孔が疑われて緊急手術が行われた。腹部CTが遊離ガス像の検出に有用であった。

穿孔部位を見ると、空腸が28例、回腸が53例と回腸が多く、回腸の中で34例(64%)が回腸末端より50 cm以内に集中していた。

組織型は diffuse large B-cell lymphoma が55例、reticulum cell sarcoma が26例と、前者が3分の2を占めた。今回の報告例2症例も diffuse large B-cell lymphoma であった。

予後は一般に悪く、諸家の報告でも長期生存はないとされている。本邦において発表された症例81例の予後をKaplan-Meier法にて検討した(Fig. 4)。1年生存率

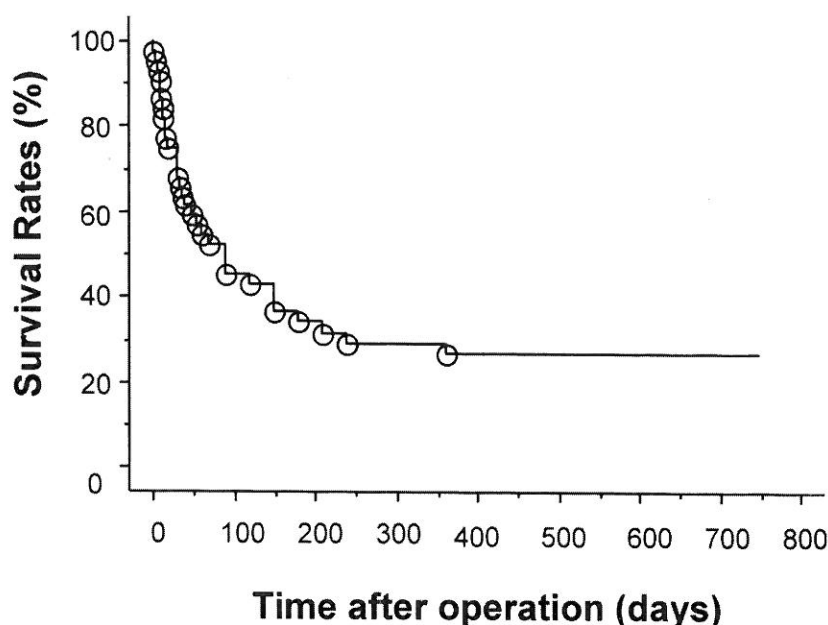


Fig. 4 Prognosis of the 81 patients with perforated malignant lymphoma of the small intestine (Kaplan-Meier's method). The one-year survival rates were 26.8%, and 75% of the patients died within one year.

26.8%、全患者の75%が1年以内に死亡しており、きわめて予後不良であった。

近年、消化器内視鏡による診断、治療の技術がめざましく進歩しているが、小腸に関しては内視鏡の到達が困難なため、これらの進歩に取り残されている臓器となっている。最近、カプセル内視鏡が開発され、日本でもこれを用いた小腸観察報告がされるようになってきた。すでにいくつかの施設において臨床治験段階に入っており、その成果が大きく期待されている。しかし、カプセル内視鏡には詳細に観察したい場所で往復観察ができないことや、病変に対するリアルタイムの処置が不可能といった欠点があり、今後の改良が期待されている。一方、2つのバルーンを搭載したダブルバルーン内視鏡が開発され、口側または肛門側どちらからでも小腸に挿入して全域を観察することが可能になった。これらの新しい検査法を用いた小腸病変の早期発見に期待が寄せられている。

ま と め

消化管穿孔で発症した小腸悪性リンパ腫の2例を経験したので、症例報告とともに、本邦報告例81例の検討を行った。消化管の悪性リンパ腫患者の汎発性腹膜炎については、悪性リンパ腫の穿孔も頭端において手術に望む必要があると考えられる。本症はきわめて予後不良であ

り，カプセル内視鏡やダブルバルーン内視鏡などの新しい検査法を用いた早期診断，治療が望まれる。

文 献

- 1) 廣本雅之，日下部輝夫，嘉悦 勉ほか：穿孔性腹膜炎をきたした小腸悪性リンパ腫の1例。日臨外医会誌 50：2603-2609，1989
- 2) 中神一人，二村雄次，弥政洋太郎：小腸悪性腫瘍の臨床像。消外 6：25-32，1983
- 3) 八尾恒良，日吉雄一，田中啓二：最近10年間の本邦報告例からみた空・回腸腫瘍。胃と腸 16：935-941，1981
- 4) 野本信之助，菅谷 進，小林武夫：原発性空回腸癌—自験3例と本邦集計200例の統計的考察。癌の臨床 25：53-58，1979
- 5) 梅山 肇，木下晴夫，十倉寛治：小腸平滑筋腫瘍の臨床—自験3例を中心として。外科治療 25：241-249，1979
- 6) 佐竹克介，吉本隆行，西野裕二：小腸非上皮性腫瘍—自験例21例を中心に。日外会誌 81：156-163，1980
- 6) Fu Y, Perzin KH: Lymphosarcoma of the small intestine. Cancer 29: 645-659, 1972
- 7) 尾崎行男，池口正英，浜副隆一：悪性リンパ腫による小腸穿孔の臨床的検討。外科 42：1615-1619，1980
- 8) 北田正博，中山一雄，齊藤幸裕ほか：小腸悪性リンパ腫穿孔症例の手術経験。外科 62：071-1073，2000
- 9) 亀水 忠，宗本義則，阿部仁郎ほか：小腸悪性リンパ腫穿孔の1例。日腹部救急医会誌 20：91-94，2000
- 10) 牧野洋知，高橋正純，武田和永ほか：AIDSに合併した小腸悪性リンパ腫穿孔の1手術例。日消外会誌 34：1336-1340，2001
- 11) 梶浦泰生，生越蕎二，中村健司ほか：化学療法が奏功し救命し得た小腸穿孔T細胞型悪性リンパ腫の1例。癌と化療 25：413-417，1998
- 12) 大塚康吉，林 宏，西原正純：小腸穿孔18例の検討。外科診療 20：81-86，1978
- 13) 鋤柄 稔，高木俊二，小林正幸：小腸穿孔における急性腹症。外科 46：455-463，1984
- 14) Yang CS, Wang HP, Huang GT: Perforation of jejunal lymphoma-ultrasonographic diagnosis of free air over left flank area. Hepatogastroenterology 46: 2436-2438, 1999