

両側頬粘膜咬傷に起因した両側頬部蜂窩織炎の一女兒例

辻 隆男 京谷 征三

要旨 蜂窩織炎は化膿性炎の一型で疎性結合組織にびまん性、進行性の急性化膿性炎症が生じたものである。膿が組織内、体腔などに限局する膿瘍、蓄膿とは区別される。皮下組織に生じることが多いが、腸管壁、縦隔、骨格筋などの深部にも生じる¹⁾。

今回われわれは7歳の女兒に両側頬粘膜咬傷が原因の両側頬粘膜の潰瘍性病変と両側頬部蜂窩織炎を認めた症例を経験した。

頬部蜂窩織炎は菌性感染が原因となって片側性に発生することが多い。菌性感染以外では殴打等の外傷、歯列矯正、習慣的な咬み癖などによる^{2) 3)}。未治療糖尿病のため爪楊枝による些細な頬粘膜の小外傷により頬部蜂窩織炎を生じた報告もある⁴⁾。

本症例では激しい疼痛、口腔内に上顎第1大臼歯に一致した両側外傷性潰瘍、両側頬部蜂窩織炎を認めた。このような報告はなく、珍しい。原因となった歯牙は萌出途上の永久歯で抜歯することもできず、疼痛を繰り返して訴えた。抗生剤投与で蜂窩織炎は改善し、マウスピースを終日装着することで疼痛は短期間で著明に減少し消失した。

(キーワード：両側口腔内潰瘍、両側蜂窩織炎、小児)

A FEMALE CASE OF BILATERAL BUCCAL CELLULITIS CAUSED BY A BITE TO THE BILATERAL BUCCAL MUCOUS MEMBRANE

Takao TSUJI and Seizo KYOTANI

Abstract Cellulitis is a type of suppurative inflammation: a diffused, progressive acute suppurative inflammation in loose connective tissue. It differs from abscess or empyema, which is localized in tissue or a body cavity. It usually arises in subcuticular tissue, but also arises in deep organs, that is, intestine, mediastinum, skeletal muscle and so on.

We have recently experienced a case of bilateral buccal cellulitis with the bilateral ulcerous foci caused by a bite to the bilateral buccal mucous membrane in a 7-year-old female child.

Buccal cellulitis is caused by dental infection and develops unilaterally. Other than dental infection, it is caused by such factors as injury by blow, orthodontic, and habitual biting. A case of a patient with poorly controlled diabetes who developed buccal cellulitis from a slight trauma with a toothpick has been reported.

In this case, she felt severe buccal pain. And she had traumatic ulcers corresponding with bilateral upper jaw first molar teeth and bilateral buccal cellulites.

Such a case has not been reported before and is considered to be rare.

The teeth where the ulcers occurred were permanent teeth. So this patient was unable to extract teeth, and complained of bilateral buccal pains. Cellulitis was improved by therapy using antibiotics. And her buccal pain decreased and disappeared in a short time by using a mouthpiece.

(Key Words: bilateral ulcers in oral cavity, bilateral cellulitis, child)

国立病院機構富山病院 小児科

別刷送付先：辻 隆男

〒939-2692 富山県富山市婦中町新町3145 国立病院機構富山病院小児科

(平成17年1月7日受付)

(平成17年4月15日受理)

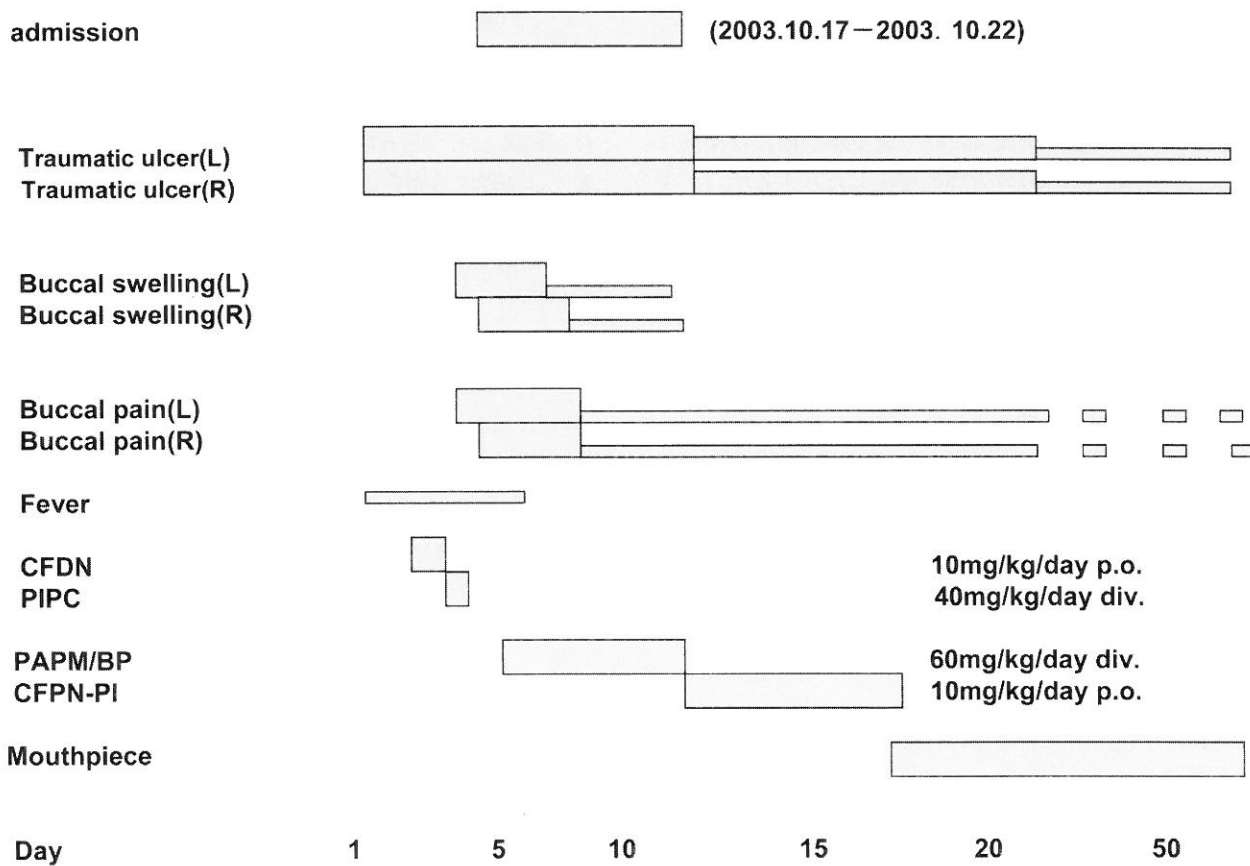


Fig. 2 Clinical course of this patient and therapy of cellulites by antibiotic and mouthpiece.

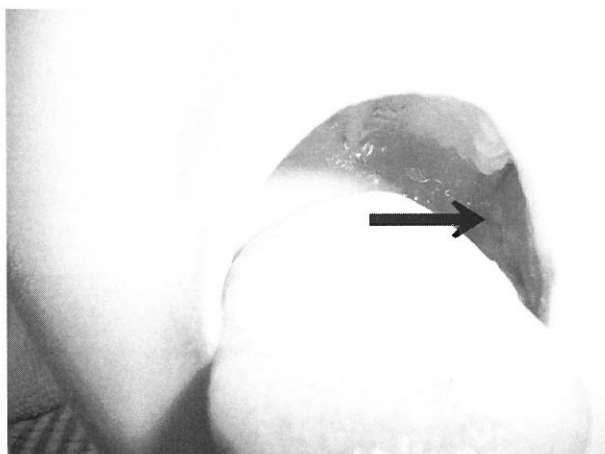


Fig. 3 Traumatic ulcer corresponded with a left upper jaw first tooth. The arrow indicates a left ulcer. The diameter is about 10 mm and the depth is over 10 mm.



Fig. 4 Mouthpiece for a therapy of traumatic ulcers.

ロキソプロフェンナトリウム 1錠屯用 6 回分の処方を受けた。10月22日当院退院となった。10月27日の夕方口内痛は改善せず、10月28日に厚生連高岡病院歯科口腔外科を再度受診した。咬傷部分の歯の接触を緩衝するために

マウスピース作製し、歯に装着するように指示された (Fig. 4)。2, 3日はマウスピースをつけることに抵抗があり、不十分な装着であったが、歯磨き、食事中を除いて終日マウスピースの装着を続けたところ、痛みは急速に改善し、蜂窩織炎も消炎傾向となっていた。11月末まで時々痛がっていたが、12月より痛みなく、潰瘍も治癒傾向となりマウスピースをはずしても疼痛は出現し

ていない。頬部蜂窩織炎の治癒後、頬粘膜咬傷の再燃も認められていない。

考 案

蜂窩織炎は化膿性炎の一型で疎性結合組織にびまん性、進行性の急性化膿性炎症が生じたものであり、膿が組織内、体腔などに限局する膿瘍、蓄膿と区別される。局所の強いびまん性浮腫と多核白血球の浸潤を特徴とする¹⁾。

表皮の小さな外傷や毛孔、汗孔から主としてブドウ球菌が侵入して発症する境界不明瞭な紅斑と圧痛、局所熱感を生じ、次いで、びまん性浸潤性潮紅となる。一般には予後は良い¹⁾。b型インフルエンザ菌による小児の蜂窩織炎は5歳以下に多い。急性発症の前に非特異的な上気道炎を合併し、部分的な外傷がないのがふつうである。ほとんど境界不明で痛くて硬い。紫または赤色のこともある。約80%の患者で血液培養は陽性である²⁾。

今回われわれは上気道炎などの先行感染なく、口内痛より発症した両側頬部蜂窩織炎を経験した。頬部蜂窩織炎の感染経路は中耳ないし損傷した頬部粘膜からの波及²⁾ および歯性の病巣に起因するとされている³⁾。

本患者は上顎第1大臼歯相当部の両側頬粘膜に約10 mm 大の深さ10 mm 以上の深い潰瘍を認めた。外傷の既往歯無く、歯列矯正もしていなかった。治癒後に再燃がないので習慣的な咬み癖はなかったと考えられ、歯原性炎症も認めなかった。本患者には糖尿病などの易感染性を疑わせる全身的な合併症はなかった。以上より頬部蜂窩織炎の原因は歯牙咬傷による潰瘍と考えられる。

起炎菌としては嫌気性菌が関与しているとされている⁶⁾。本症例では閉塞性膿瘍からの検体採取は行われておらず咽頭培養では耐性でない肺炎球菌が検出されたが起炎菌を確定することはできなかった。

われわれの渉猟しえた範囲ではこのような報告例はなく、非常に珍しいものと考えられた。

本症例では治療は次のように行った。蜂窩織炎については抗生剤パニペネム・ベタニプロンの点滴静注60 mg/kg/dayとした。一番困ったのがほとんどパニッ

クに近い激しい疼痛の対処であった。上気道炎症状があり、ジクロフェナクナトリウムは使いにくく、アセトアミノフェン細粒や坐薬200 mg の屯用やフェルビナク湿布は無効で、入院2日目よりロキソプロフェンナトリウム1錠の屯用としたが、多少の効果を認めた程度であった。

外傷性潰瘍に対してマウスピースを作製し、歯牙の咬頭を被覆することにより口腔粘膜への刺激を軽減したところ、潰瘍は治癒傾向となり急速に痛みは軽減、1ヵ月程度でマウスピースをはずしても痛みを訴えなくなった。歯牙の接触による外傷性潰瘍の治療は抜歯または歯牙の鋭縁の削去および研磨による鋭縁の除去が主であるが、本症例では成長期の女兒で原因と考えられる歯牙が萌出中の永久歯であったために歯を保存する治療が優先と考え、マウスピースによる歯の被覆を行ったところ治癒に導くことが可能であった。

文 献

- 1) 伊藤正男, 井村裕夫, 高久史磨ほか: 医学書院医学大辞典, 蜂巣炎: 2276, 東京: 医学書院, 2003
- 2) 清水宏之, 佐伯 公, 榊原吉峰ほか: インフルエンザ菌による頬部蜂窩織炎(いわゆる)について, 小児科臨床 46: 2152-2156, 1993
- 3) 犬飼 健, 阪本真弥, 栗原直之ほか: 下顎歯原性炎症による頬部蜂窩織炎に関する画像診断学的検討, 日口診誌 14: 69-74, 2001
- 4) 高野淳志, 茂木健司, 笹岡邦典ほか: 未治療糖尿病のため頬粘膜小外傷から生じた頬部蜂窩織炎の1例, Kitakannto Med J 51: 325-329, 2001
- 5) Behrman RE, Kliegman RM, Jenson HB: Nelson Textbook of Pediatrics 16 ed, chapter 671: 2029-2039, Philadelphia: W. B. Saunders, 2000
- 6) 室木俊美, 中川清昌, 山本悦秀ほか: Bacteroides fragilis が単独で検出された頬部蜂窩織炎の1例, 嫌気性菌感染症研究 24: 30-34, 1995