

成育医療画像診断シリーズ

## (12) 小児の下顎骨骨折 CT

北村正幸 大楠郁子 岡田良行  
 野坂俊介 宮崎 治 鹿島恭子  
 宮坂実木子 堤 義之 岡本礼子  
 正木英一

(キーワード：下顎骨骨折，CT，小児)

### (12) CT IMAGING OF PEDIATRIC MANDIBULAR FRACTURE

Masayuki Kitamura, Ikuko Okusu, Yoshiyuki Okada,  
 Shunsuke Nosaka, Osamu Miyazaki, Kyoko Kashima,  
 Mikiko Miyasaka, Yoshiyuki Tsutsumi, Reiko Okamoto  
 and Hidekazu Masaki

(Key Words : mandibular fracture, CT, pediatric)

小児では下顎骨は弾力性に富むため，完全骨折をおこしにくく若木骨折 green stick fractureとなることが多い。好発部位は，オトガイ部（正中部），下顎体部，下顎角部（埋伏智歯部），関節突起の下顎頸部である。下顎頸部骨折は，外力衝撃により下顎頭が側頭骨下顎窩にぶつかって生じる介達骨折が多い<sup>1)</sup>。

当院では2002年3月開院以来3年9ヶ月の期間に外傷性下顎骨折症例のCTは5例あった（Table. 1）。

下顎骨は両端が顎関節に固定されたU字型構造をしているため，下顎骨骨折の多くは同時に2ヵ所以上の骨折が生じるといわれるが，当院での5例もすべて複数の骨折であった。

体部と下顎頸部（関節突起を含む）の組み合わせが5

例中4例であった。下顎頸部骨折は単純X線撮影や歯科パノラマ撮影でも判別できる場合もあるが，概してわかりにくい。さらに骨折の立体構造や転位を評価するにはMD（multiple detector）CTによるMPR（multiple planar reconstruction）画像や3D画像といった再構成画像を用いることが重要となる。

体部骨折では骨折線が斜走する若木骨折が3例あった。単純X線撮影では判別困難な骨折線もあった。手術的整復を要したのが3例であった。

以下に3例のCT画像を供覧する。

#### 症例1（case 1）

3歳3ヶ月女児。2日前に母の自転車に乗せられて自

Table 1 5 cases of pediatric mandibular fracture in NCCHD (2002 Mar. -2005 Nov.).

| Case | 年齢    | 受傷機転     | 骨折数 | 下顎骨折部位 |    |     | 若木骨折 | 経過         |
|------|-------|----------|-----|--------|----|-----|------|------------|
|      |       |          |     | 右頸部    | 体部 | 左頸部 |      |            |
| 1    | 3歳3ヶ月 | 母の自転車で転倒 | 2   | —      | ○  | ○   | —    | 経過観察       |
| 2    | 1歳3ヶ月 | 母の自転車で転倒 | 2   | ○      | ○  | —   | —    | 手術（ミニプレート） |
| 3    | 17歳   | 車イスで転倒   | 2   | ○      | ○  | —   | あり   | 手術（転院）     |
| 4    | 13歳   | 硬球デッドボール | 2   | —      | ○○ | —   | あり   | 経過観察       |
| 5    | 11歳   | 手すりから転倒  | 3   | ○      | ○  | ○   | あり   | 手折（転院）     |

国立成育医療センター 放射線診療部  
 別刷請求先：北村正幸 国立成育医療センター 放射線診療部  
 〒157-8535 東京都世田谷区大蔵 2-10-1  
 （平成17年12月9日受付）

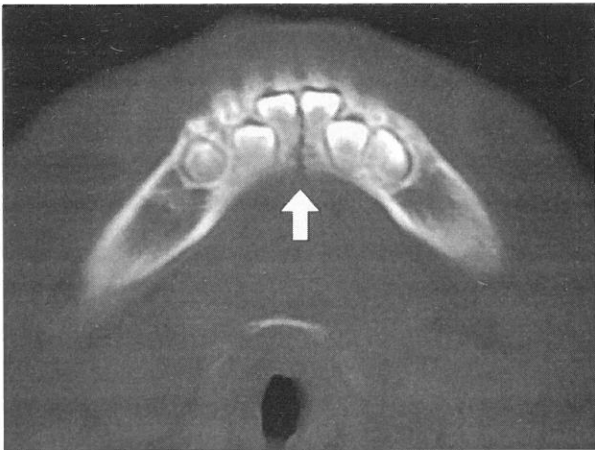


Fig. 1 CT image of case 1. Midline fracture was seen.

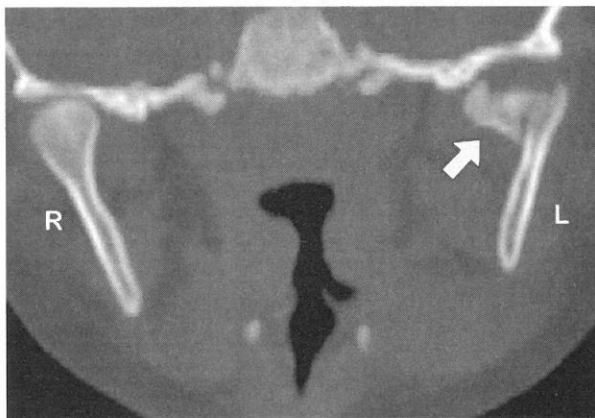


Fig. 2 CT MPR image of case 1. Left mandibular head fracture (allow) was seen.

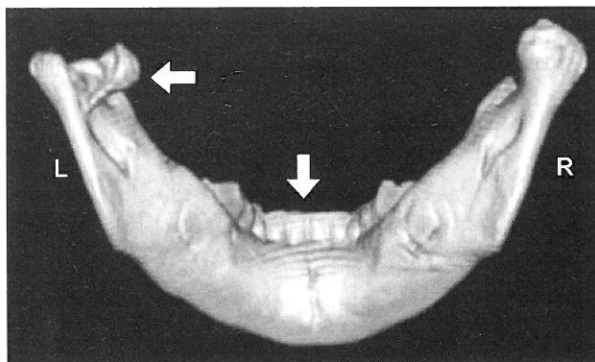


Fig. 3 3D-CT image of case 1. Both fractures (Fig. 1 and 2; allows) were visualized.

転車が転倒し受傷。当日に歯科を受診したが問題なしと言われた。翌日整形外科を受診しX線撮影を行ったがぶれており詳細不明。経過観察と言われた。その後、左頬

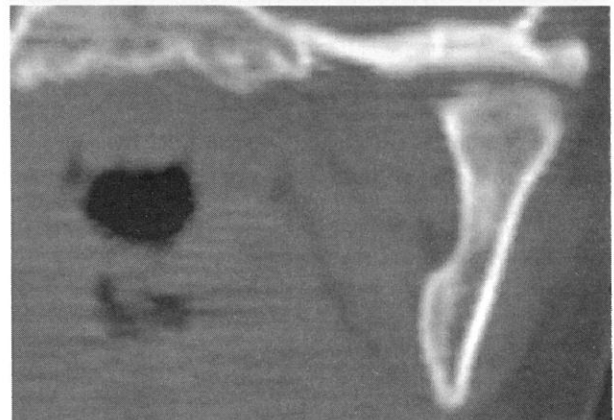
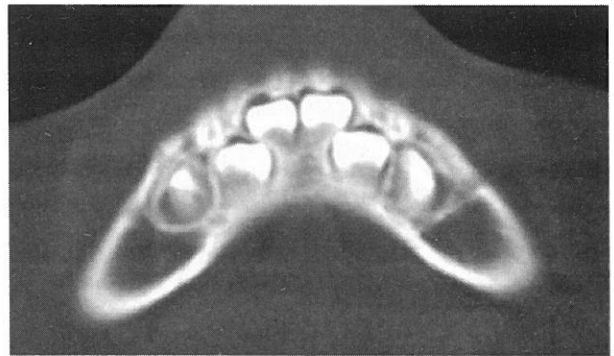

Fig. 4 CT images of case 1 after 6 month later. Both fractures were cured.

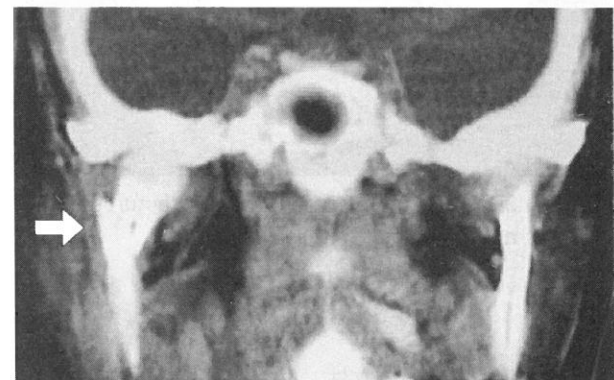

Fig. 5 CT MPR image of case 2. Right mandibular cervical fracture (allow) was seen.

部に腫脹が出現して当院救急外来を受診。顎関節の評価を要するためCTを撮影した。下顎正中 (Fig. 1) と左関節突起 (Fig. 2) に骨折を認めた。Fig. 3は3D-CT画像であるが2ヵ所の骨折が容易に把握できる。開口可能で咬合異常も認めないため経過観察となった。転位の少ない骨折であるが、それゆえにCTの再構成画像を含め詳細に観察することが肝要であった。半年後のCT (Fig. 4) ではいずれの骨折とも化骨治癒していた。

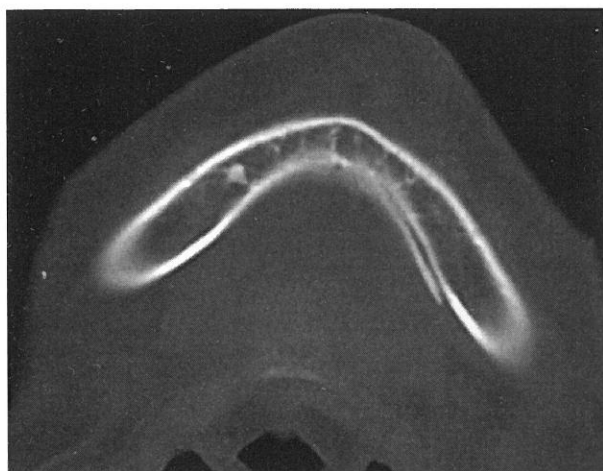


Fig. 6 CT image of case 2. Green stick fracture of mandibular body was seen.

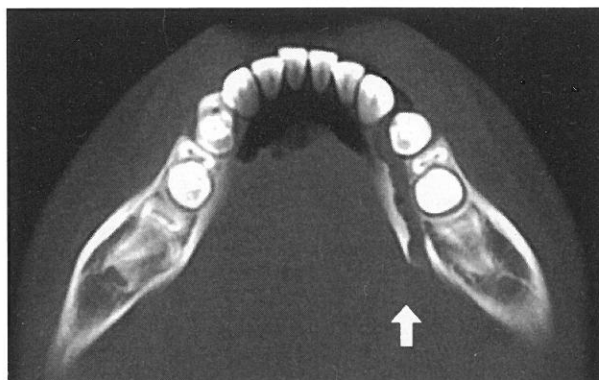


Fig. 8 CT image of case 3. Mandibular body fracture was seen.

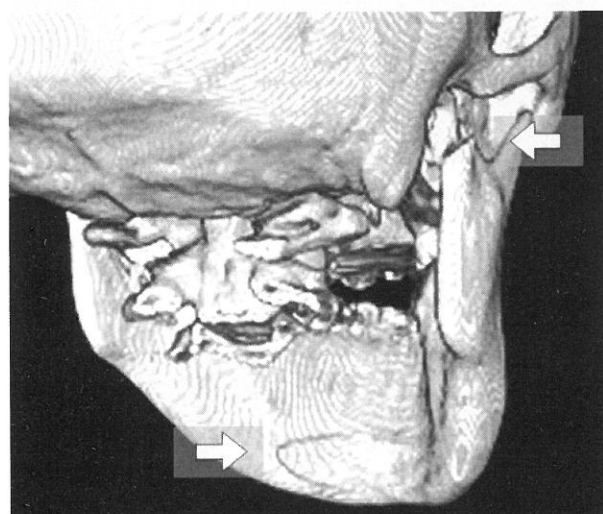


Fig. 7 3D-CT image of case 2. Both fractures (Fig. 4 and 5 ; allows) were visualized.

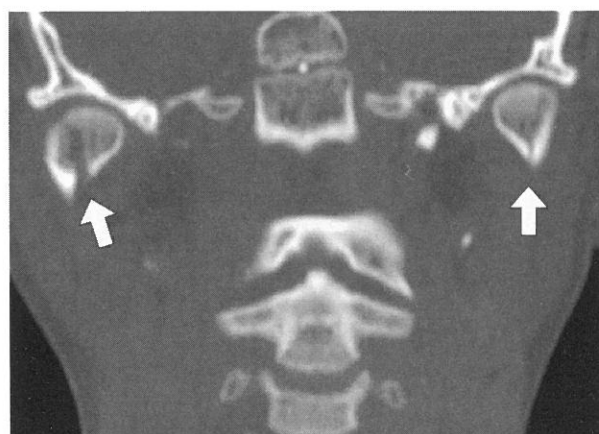


Fig. 9 CT MPR image of case 3. Both mandibular head fractures (allow) were seen.

### 症例 2 (case 3)

発達遅滞のある17歳女性。車イス転倒で下顎打撲。開口不良にてCT施行。右下顎頭部 (Fig. 5) と体部内側の若木骨折 (Fig. 6) を認めた。Fig. 7 は3D-CT画像であるが2ヵ所の骨折が描出されている。右下顎頭部骨折の転位による咬合異常を認め、観血的整復を要すると判断され転院となった。

### 症例 3 (case 5)

11歳男児。高さ1mの階段手すりに座っていた。飛び降りようとして失敗し下顎を打撲。開口障害を認めCTを施行したところ、体部 (Fig. 8) と両側関節突起

(Fig. 9) に骨折を認めた。骨折線が長く転位による咬合異常を認めたため観血的整復の適応と判断され転院した。

顎発育期の乳幼児や小児では下顎頭部や下顎頭部介在骨折をおこすと下顎骨の発育が障害され、片側では顎変形症を、両側では小下顎症となり鳥貌を呈することがあるので将来にわたり経過観察が必要とされる<sup>1)</sup>。そのためにも下顎骨骨折を見逃すことが無いようCTを含めた的確な画像診断が重要である。

### 文 献

- 1) 道健一他：顎と顎関節の疾患 損傷，口腔顎顔面外科学 各論，東京，医歯薬出版，70-76，2000