

## 喉頭摘出術－医師の立場から－

沼田勉, 渋谷真理子, 佐藤由美子, 村本武久

**要旨** 進行喉頭癌や下咽頭癌の標準的治療として喉頭全摘出術が行われる。癌の根治性の観点から優れた手術法であるが、患者は発声不能となり言語生活を絶たれQOLは著しい低下をまねく。本手術を行う際には、音声機能喪失やその他の頭頸部機能障害などを考慮して、医師、看護師、言語聴覚士、患者団体などが早期に協力しあって患者の治療や支援に当たる必要がある。本稿においては、はじめに喉頭の解剖と機能をもとに、喉頭の摘出によって失われる機能を述べた。次に、喉頭全摘出術とはいかなる術式でその適応となるのはどのような疾患であるか、喉頭機能温存を目指す最近の治療法の試み、機能再建としての喉頭全摘出術後の音声再建術、無喉頭者への音声再獲得リハビリテーションなどに関して紹介した。

(キーワード：喉頭全摘出術，喉頭癌，下咽頭癌，機能再建，喉頭温存)

Total Laryngectomy Problems and Solutions : From the Surgeon

Tsutomu Numata, Mariko Shibuya, Yumiko Satoh and Takehisa Muramoto

**Abstract** Total laryngectomy is a standard treatment for advanced cancers of the larynx and hypopharynx. It deprives the patients of speech communication resulting in compromised QOL, however, it is an excellent operation as far as the curability of cancers is concerned. Doctors, nurses, speech therapists and patients' organizations should treat and support the patients cooperatively from the early pre-operative stage considering their loss of functions such as phonation after the operation. In this paper we described indication and method of the total laryngectomy, functional losses after total laryngectomy based on the anatomy and physiology of the larynx, recent trials for laryngeal preservation, reconstructive methods of phonation and voice rehabilitation.

(Key Words : total laryngectomy, laryngeal cancer, hypopharyngeal cancer, voice restoration, laryngeal preservation)

### はじめに

顔面と頸部を総称して頭頸部と呼ぶ。頭頸部の臓器には視覚、聴覚、嗅覚、味覚、咀嚼<sup>そしやく</sup>、嚥下<sup>えん</sup>、呼吸、発声などかけがえのない重要な機能が備わっている。さらに、顔貌<sup>ぼう</sup>や表情とその変化など頭頸部の形態的要素も人間にとって非常に重要な意味を持っている。顔面頭蓋や頸部諸臓器に発生する癌を総称して頭頸部癌という。一口に頭頸部癌といっても、鼻副鼻腔癌、聴器癌、口腔癌、咽頭癌、喉頭癌、頸部食道癌、唾液腺癌、甲状腺癌など

わめて多彩なものがある。頭頸部癌の治療成績は近年著しく向上してきている。今日の放射線療法や化学療法の進歩にともない、保存的治療のみで治癒する症例も確実に増えてきているのであるが、これまでの成績の向上は腫瘍の根治的拡大切除など外科的側面での技術的進歩によるところが大きい。しかし、頭頸部癌病巣の根治切除には上述した機能と形態の両面における犠牲が必然的にともない、程度の差はあるものの quality of life (QOL) 低下はまぬがれない。頭頸部癌症例治療における頭頸部の機能と形態の温存や再建は、今日の耳鼻咽喉科頭頸部

国立病院機構千葉医療センター 耳鼻咽喉科  
別冊請求先：沼田 勉 国立病院機構千葉医療センター 耳鼻咽喉科  
〒260-8606 千葉市中央区椿森4-1-2  
(平成18年4月24日受付)  
(平成18年5月19日受理)

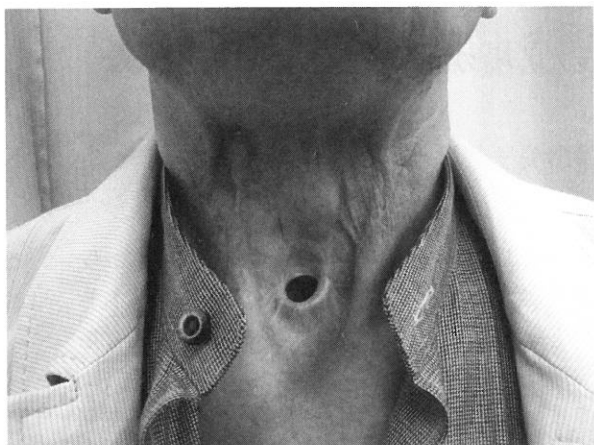


図1 喉頭全摘出術後の頸部

前頸部に永久気管孔があいている。呼吸は気管孔を通して行われるため、上気道の機能は失われる。

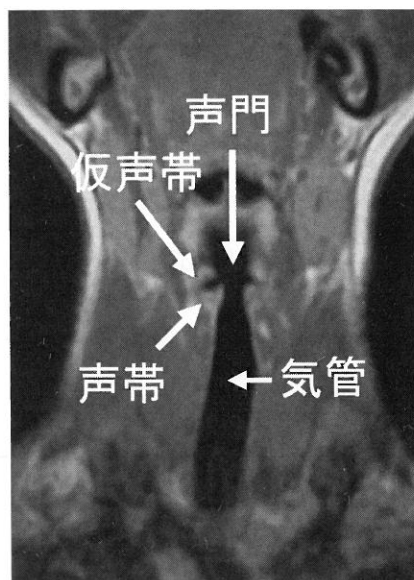


図2 喉頭、気管の縦断像 (MRI)

外科医に与えられた重要な課題となっている。

喉頭癌の進行例や放射線治療後の再発例，下咽頭頸部食道癌症例などの治療では，喉頭全摘出術が行われる。喉頭全摘出術自体は古くから行われている術式であり，癌の根治性，術後の誤嚥予防の観点から優れた手術法である。しかし，本手術によって救命されても，患者は発声不能となり言語生活を絶たれQOLは著しく低下する。また，頸部には永久気管孔が残ることになる（図1）。したがって，医師，看護師，言語聴覚士など治療にあたるスタッフは協力して，喉頭全摘出術の必要性，術後の経過や合併症，喉頭喪失にともなう機能障害の実際，音声に関するリハビリテーションなどの情報を術前に十分に提供し，患者および家族が納得して前向きに治療に専念できる状況を作らなければならない。喉頭癌や下咽頭癌は病気の根治だけでなく，頭頸部の機能とその喪失が及ぼす身体，精神，社会的影響や，さらには機能温存あるいは機能再建療法の意義を考えることに最もふさわしい頭頸部癌といえよう。

本稿においては医師の立場より，はじめに喉頭の解剖と機能をもとに，喉頭の摘出によって失われる機能を考える。次に，喉頭全摘出術とはいかなる術式でその適応となるのはどのような疾患であるかを述べる。そして，喉頭機能温存を目指す最近の治療法の試み，機能再建としての喉頭全摘出術後の音声再建術，無喉頭者への音声再獲得リハビリテーションなどに関して紹介したい。

#### 喉頭の解剖と機能

喉頭（図2）は気管の入口にあり，消化管と気道の境界を形成している。消化管としての下咽頭の前下部にあり，頸部食道に対しては前面に位置する。軟骨，靭帯，筋肉で囲まれた中空で筒状の器官である。喉頭は大小の軟骨によって枠組みができていますが，成人男性においてアダムスのリングと呼ばれるノドの隆起は甲状軟骨前面の突出である。喉頭の内腔は上下に広く，中央がくびれて狭くなっていて，そこに上下2対のひだがある。下方が声帯であり，上方が仮声帯である。左右の声帯の間隙は声門と呼ばれ喉頭のなかで最も狭い。

喉頭は呼吸，気道防御，発声の3つの代表的機能があり，さらに胸郭の固定にも関与する。系統発生的には喉頭は気道の保護器官であり発声機能は進化途上に遅れて現れた。吸気は鼻あるいは口から喉頭を通過して，下気道に導かれる。この間に鼻腔，口腔，咽頭で十分な湿度，温度に調節される。呼気は喉頭を通過し，上気道に導かれ口あるいは鼻から排出される。声門は吸気時に少し広くなり，呼気時には少し狭くなる。嚥下，嘔吐などの際には声門は反射的に閉鎖し，気道内への異物侵入を防ぐ。また声門を閉鎖しつつ胸腔内圧や腹腔内圧を上昇させ，咳や嘔吐反射，排泄などに関与する。声門を閉鎖し緊張を増した声帯部を呼気が通過する際に声帯が振動して，音が発生する。これが喉頭原音と呼ばれるものである。声門上部で咽頭，口腔，口唇，鼻腔などは声道と呼ばれるが，喉頭原音は声道の形の変化に応じて共鳴され音声となる。音声を発することが発声である。

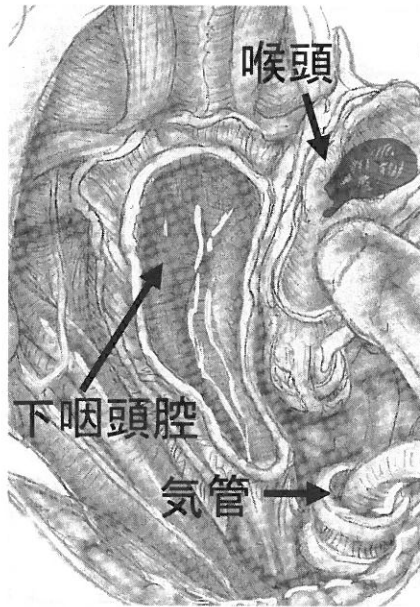


図3 喉頭全摘出術

喉頭全摘出術

術式

喉頭全摘出術の術式を示す(図3)。喉頭は癌の占拠部位や進展度に応じて、前頸筋群、舌骨、気管、気管周囲リンパ節組織、甲状腺片葉などとともに十分な安全域をもって切除される。下咽頭前壁の欠損は縫縮され、術後には咽頭、食道と気道は完全に分離される。気管孔は永久気管孔として前頸部にあく。

適応

1 保存的治療では根治の見込めない喉頭癌、下咽頭癌  
 喉頭癌の初期には放射線根治照射、レーザー治療のみでも根治することができ、この時期の喉頭癌手術としては、喉頭の機能を残すため喉頭部分切除術が選択される。しかし進行症例では放射線治療など保存的治療では制御できないため喉頭全摘出術が行われる(図4)。腫瘍によってすでに声帯の可動性が失われている症例(TNM分類でT3)、腫瘍が喉頭の外に進展している症例(T4)、照射治療後に局所再発した症例などが対象となる。下咽頭癌の大半は進行症例で初期には嚥下時痛や咽喉頭異常感などを生ずるが、容易に隣接する喉頭に浸潤し、嗄声、呼吸困難などを引き起こす。一般に本疾患に対しては、放射線療法、化学療法と手術療法を組み合わせた集学的治療が行われる。下咽頭癌の標準的術式である下咽頭、喉頭、頸部食道切除術では喉頭は全摘されるが、腫瘍の進展度にしたがって咽頭と頸部食道が摘出される

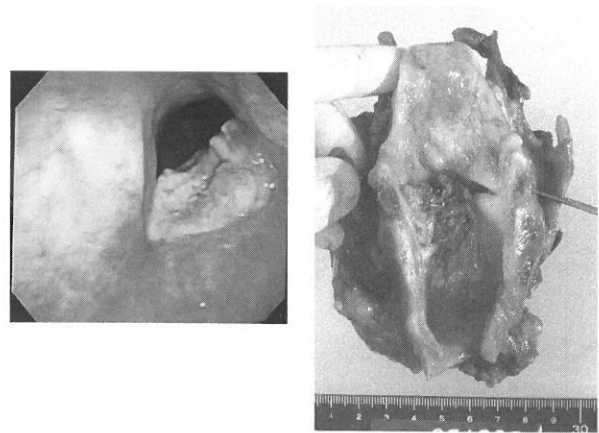


図4

左は術前の内視鏡所見を示す。腫瘍は声門上下に進展し、患側の声帯可動性は失われている。右は同症例の喉頭摘出標本である。腫瘍は声門より下方への進展が著しい。

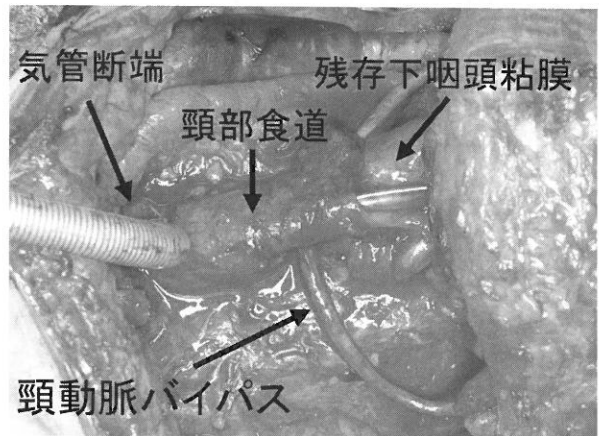


図5 甲状腺癌気管、喉頭、頸動脈浸潤症例の手術所見  
 甲状腺乳頭癌の高度進行症例で、喉頭、気管、左総頸動脈、内頸静脈、迷走神経、交感神経に浸潤を認めた。左総頸動脈、内頸静脈、迷走神経、交感神経は合併切除し、脳への血行再建を目的に、右外頸動脈から左内頸動脈に大伏在静脈グラフトを用いてバイパスを作成した。気管も広範囲の切除を要したため、喉頭全摘出術を施行した。

ので、遊離空腸や遊離皮弁、有茎皮弁を用いた頸部食道の再建が行われる。

2 頭頸部癌による喉頭浸潤、気管広範囲浸潤

甲状腺癌や中咽頭癌などの進行例でも腫瘍が喉頭に直接浸潤するため喉頭全摘出術を要する場合がある。また、甲状腺癌による気管広範囲浸潤症例で、術後の気管欠損が広範囲で気管端端吻合や再建が不可能である場合、縦隔気管孔形成術などとともに喉頭全摘出術が施行される

表1 喉頭全摘出術後の機能障害

発声できない
匂いがわからない
味覚が低下する
吸気の加温, 加湿が不足する
鼻をかめない
熱いものをさせない
有効な咳ができない
ウガイができない
耳が遠くなる
便秘がちになる
重いものを持たない
風呂のなかで肩までつかれない

(図5). このような症例では喉頭摘出前から高度の嚥声や呼吸困難がすでに生じていて, 救命のために緊急気管切開が行われていることも少なくない。

### 3 口腔, 咽頭癌拡大切除による機能障害

中咽頭癌, 舌癌, 口腔底癌などの高度進行例では, 病巣の根治切除にともない舌, 咽頭組織, 下顎骨などの広範囲な欠損が残る. 組織欠損の再建手術を行っても, 構音機能の障害とともに嚥下機能の著しい障害が発生することがある. そのような症例では誤嚥性肺炎を予防する目的で喉頭全摘術や喉頭閉鎖術が行われる

#### 喉頭全摘出術と術後機能障害

喉頭全摘により失われる機能や障害を表1にまとめる. 喉頭を失うことで生じる障害でQOLに最も影響があるのは, 発声ができなくなることである. しかし, 発声障害が唯一ではない. 喉頭が摘出され, 気道と食道が完全に分離されることで自然な呼吸経路が失われる. 吸気や呼気は永久気管孔を通過するのみで, 上気道を通過しなくなる. そのため, 吸気に関して, 匂いがわからない, 味覚や風味がわかりづらい, 気道の除塵, 加温, 加湿ができずに下気道の炎症がおこりやすいなどの障害が現れる. 呼気に関して, 鼻がかめない, 息を吹きかけて熱い物がさせない, ウガイができないなどの障害が現れる. さらに永久気管孔のため声門閉鎖機能がなくなり, 意図的な腹圧の上昇がはかりづらくなる. そのために, 便秘がちになる, 重いものを持たない, 咳はでるが痰が思うようにだせないなどの障害が現れる. また永久気管孔が前頸部にあいているため, 身体イメージの変化から心理的障害は避けることができず, 溺死のおそれがある

ため風呂で深く体を沈めることができないことなどもQOLを低下させている.

以上のことは術前に医師, 看護師から患者および家族に対して十分に説明し, 術後にどのような状況で生活していくかを早期に理解してもらい, 患者および家族が積極的に治療に向えるように配慮する必要がある. さらに, 医師, 言語聴覚士から術後の音声リハビリテーションやコミュニケーションの問題について十分に説明し, 理解してもらうことが大切である. できれば, すでに喉頭全摘出術をうけた方に依頼して, 術後経過や音声の獲得などに関する体験談などを直接話してもらうことが望ましい.

#### 喉頭癌進行例や下咽頭症例における喉頭温存と機能再建

喉頭全摘出術にともなう術後形態の変化と機能喪失をできるだけ避けるため, 従来であれば喉頭全摘出の適応である症例において, 喉頭温存を目的とする新しい方法が試みられている. また, 喉頭全摘出術を避けることができない症例においては, 適応のある症例に対し音声再建術が行われている.

##### 1) 喉頭温存を目指す治療

従来では喉頭全摘の適応となっていた喉頭癌, 下咽頭癌などにおいて, 喉頭温存を目指す治療が試みられている. Robbinsら<sup>1)</sup>は, Seldinger法により頭頸部癌の腫瘍栄養動脈内にシスプラチンを大量に投与する超選択的動注療法併用照射を開発し, 喉頭癌においては88%の症例で原発巣の完全消失が認められ喉頭が温存できたことを報告した. 横山ら<sup>2)</sup>は進行声門癌症例に超選択的動注療法を行い, 80%の喉頭温存率を報告している. 竹村ら<sup>3)</sup>は進行喉頭癌に対する化学放射線同時併用療法を行い, 83%の喉頭温存率を報告した. 下咽頭癌においても, 久保田ら<sup>4)</sup>は化学放射線同時併用療法を用い喉頭温存率が向上することを報告している. これらの喉頭温存をはかる新しい治療法は今後多くの施設においても行われるようになり, 喉頭癌, 下咽頭癌治療の主流となるであろうと思われる.

##### 2) 音声再建術

保存的治療によっても腫瘍残存あるいは再発がみとめられた症例では, 喉頭全摘出術が余儀なく行われる. しかし喉頭全摘出術後の症例においても, 気管と食道や下咽頭の間を直接あるいは皮膚管などでつなぎ, 気管孔を指で閉じ呼気を食道に導くことでその部分に振動を惹起して発声することが可能である. 以前より多くの気管

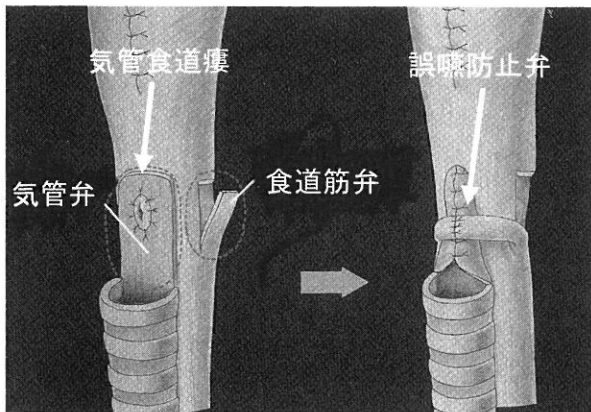


図6 喉頭全摘出術後の音声再建術 文献<sup>5)</sup>より改変  
誤嚥防止機構付气管食道瘻(天津式)を示す。  
患者は气管孔を指で押さえ、呼気を气管食道瘻  
から食道に導く。食道粘膜の振動が音源となり、  
発声が可能となる。

食道瘻，气管咽頭瘻形成術が考案されてきたが，現在は誤嚥防止術式を加えた气管食道瘻(天津式)<sup>5)</sup>(図6)が多く施行されている。BlomとSinger<sup>6)</sup>によって考案された細い管状の発声用器具 voice prosthesisを气管食道間の穿孔孔から挿入し，呼気を食道に導き発声する方法も多く用いられている。音声のみに関する再建術式はすでに広く普及しているが，自然な気道による呼吸，嚥下，発声を満たす再建術式ははまだ開発されていないのが現状である。

#### 音声再獲得のためのリハビリテーション

喉頭全摘出術をうけた症例において，音声を再獲得するに発声機能のリハビリテーションが必要である。食道音声と人工喉頭がある。

食道発声とは，食道から胃に意図的に空気を飲み込み，吐出する際に下咽頭粘膜を振動させて発声するものである。習熟には長期間かかるが，熟達者においては自然に近い発声ができる。人工喉頭には空気式と電気式がある。この発声は器具を要し，音声は機械的で不自然である。習得にはそれほど時間を要さない(図7)。音声再獲得には医師，言語聴覚士を中心とするリハビリテーションが必要である。また，各地区の喉頭摘出者団体は，音声再獲得の指導，患者相互の連絡，親睦など重要な役割を果たしている。

#### おわりに

喉頭癌，下咽頭癌の標準的治療として喉頭全摘出術は優れた術式である。高齢者においては，誤嚥のない喉頭全摘出術が最も安全かつ確実に侵襲の少ない治療といえ

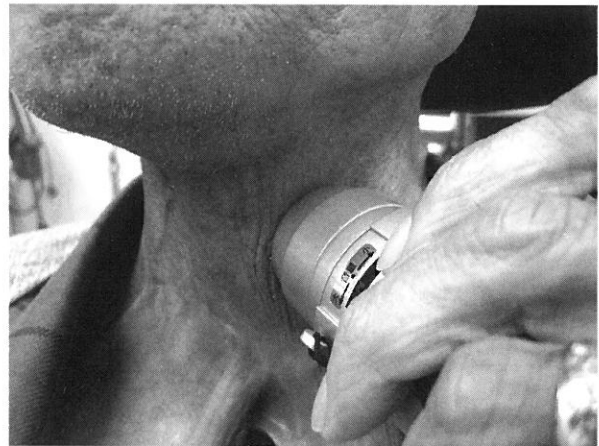


図7 電気式人工喉頭  
頸部に音源となるバイブレーターをあて，気道  
に共鳴させることで発声ができる。

る。また進行例の根治には本術式が必要である。音声機能喪失やその他の頭頸部機能障害などを考慮して，医師，看護師，言語聴覚士，患者団体などが早期に協力しあって患者の治療や支援に当たる必要がある。また今後，若年者や全身状態のよい高齢者においては臓器や機能の温存の観点より，喉頭温存をはかる保存的治療がさらに検討されていくものと考えられる。

#### 文 献

- 1) Robbins KT, Kumar PV, Regine WF et al: Efficacy of target superdose cisplatin and concurrent radiation therapy for advanced head and neck cancer: The Memphis Experience. Int J Radiat Oncol Biol Phys 38: 263-271, 1997
- 2) 横山純吉，西條茂，館田勝他：進行喉頭声門癌(T3, 4)症例に対する超選択的動注療法による喉頭温存療法。第18回日本喉頭科学会予稿集：34，2006
- 3) 竹村栄毅，飯田正樹，小林斉他：Stage III & IV 喉頭癌に対する concurrent chemoradiotherapy の移り変わりとその治療効果。頭頸部癌 31: 63-70, 2005
- 4) 久保田彰，古川まどか，花村英明他：下咽頭扁平上皮癌に対する化学放射線同時併用療法の検討。頭頸部癌 31: 541-547, 2005
- 5) 天津陸郎：喉頭摘出後の音声再建外科。第93回日耳鼻総会宿題報告モノグラフ，1992
- 6) Singer MI, Blom ED: An endoscopic technique for restoration of voice after total laryngectomy. Ann Otol Rhinol Laryngol 89: 529-533, 1980