

# *Mycobacterium peregrinum* による肺感染症の 1 例

藤原清宏

IRYO Vol. 62 No. 5 (281-284) 2008

## 要 旨

症例は61歳，女性．咳嗽を主訴に来院した．胸部CT所見では，右下葉に consolidation が認められた．5年前より右S<sup>2</sup>に気管支拡張症が認められ，中葉舌区症候群もあり，経過観察中であった．喀痰培養で3回抗酸菌が検出され，DNA-DNA hybridization 法（DDH法）で *Mycobacterium peregrinum* が同定され，平成15年の結核病学会基準を満たす *M. peregrinum* 肺感染症と診断された．クラリスロマイシン，レボフロキサシン，ミノマイシンの併用による化学療法を行い，画像上改善が得られた．

キーワード *Mycobacterium peregrinum*，非結核性抗酸菌症，肺感染症，化学療法

## はじめに

近年，非結核性抗酸菌症の患者は増加傾向にあり，菌陽性の結核患者の約2割程度の有病率と報告されている<sup>1)</sup>．その中でRunyon分類IV群にあたる迅速発育菌の *M. peregrinum* による感染症は現在でも比較的まれな疾患である．今回われわれは *M. peregrinum* による肺感染症と診断し，化学療法により画像上の改善が認められた症例を経験したので報告する．

## 症 例

症 例：61歳，女性．

主 訴：咳嗽．

既往歴：20歳時に虫垂炎で虫垂切除術を受けた．

職業歴：主婦．

生活歴：喫煙・飲酒なし．

家族歴：特記事項なし．

現病歴：検診で胸部異常陰影を指摘され，平成13年4月に当院を紹介され受診した．胸部CT所見（図1）で，右S<sup>2</sup>に気管支の拡張所見と軽度の中葉舌区症候群が認められた．気管支鏡検査による洗浄液の抗酸菌検査は塗抹・培養とも陰性で，ポリメラーゼ連鎖反応（PCR）法でも結核菌群，*M. avium*，*M. intracellulare* ともに陰性であった．以後定期的な経過観察のため，外来通院となった．平成17年9月に喀痰が増加し，軽度の炎症所見があり，胸部CT（図2）上で，既存病変として右S<sup>2</sup>に気管支の拡張所見と軽度の中葉舌区症候群がみられた．新たに右下葉に consolidation が認められ，肺炎と診断された．喀痰検査では抗酸菌は塗抹培養とも陰性で，一般細菌も常在菌のみであった．メシル酸パズフロキサシン600mg×2回/日を点滴し改善した．その後順調に経過していたが，平成18年11月に咳嗽が増加したため受診した．胸部単純X線像（図3）で

国立病院機構静岡富士病院 呼吸器外科

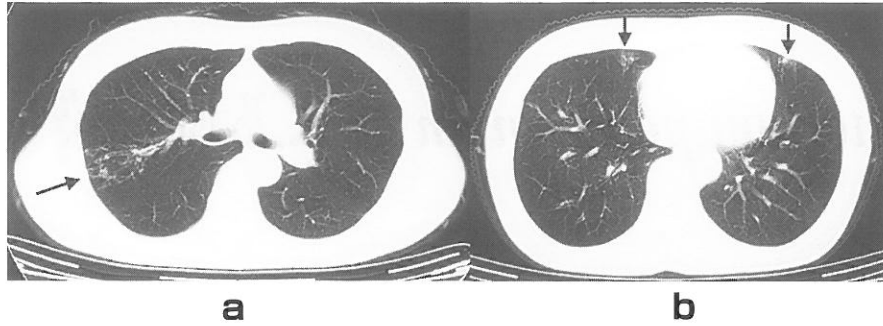
別刷請求先：藤原清宏 国立病院機構静岡富士病院 呼吸器外科 〒418-0103 静岡県富士宮市上井出814

（平成19年8月6日受付，平成19年11月15日受理）

A Case of Pulmonary Infection Caused by *Mycobacterium Peregrinum*

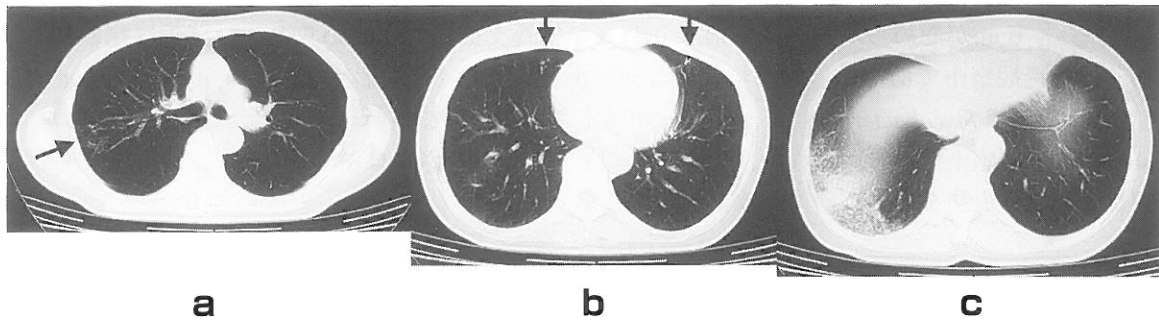
Kiyohiro Fujiwara

Key Words: *Mycobacterium peregrinum*, nontuberculous mycobacterial disease, pulmonary infection, chemotherapy



平成13年 4月

図 1



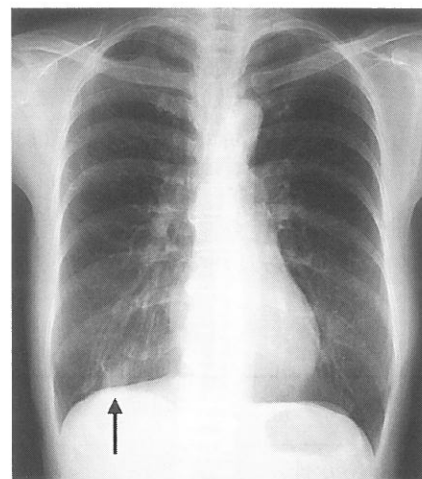
平成17年 9月

図 2

右下肺野に結節影がみられ、胸部CT（図4）でも右下葉に前回の肺炎とは差異のある consolidation が認められた。また、既存病変もみられた。喀痰検査で抗酸菌の塗抹は陰性で、炎症反応は軽微であったが、肺感染症が考えられ、トシル酸トスフロキサシン450mg/日の内服を開始した。しかし画像上改善がみられないため、同年12月に入院治療とした。入院時現症：身長148cm、体重37kg、体温36.7℃、脈拍112/分・整、血圧124/80mmHg。経皮的酸素飽和度96%、眼瞼結膜に貧血なく、眼球結膜に黄疸なし。表在リンパ節触知せず、腹部触診にて異常認めず、胸部聴診上異常を認めず。

入院時検査所見：血液検査では、肝機能障害、腎機能障害なし。白血球数4450/ $\mu$ l（Seg59.3%、Lym 32.4%）で、C-反応性蛋白（CRP）は0.63mg/dlでわずかに上昇していた。赤血球数は $364 \times 10^4$ / $\mu$ lであった。

入院後経過：平成18年11月の喀痰検査では一般細菌は常在菌のみで、抗酸菌は塗抹陰性であったが、4週培養で陽性、DDH法で *M. peregrinum* が検出された。さらに2回施行した喀痰検査でも同様の結果



平成18年11月

図 3

でほかの菌種は検出されなかった。したがって、平成15年の日本結核病学会基準により肺 *M. peregrinum* 症と診断した。肺 *M. peregrinum* 症が発症した時点で、胸部CTにおいて既存病変の顕著な悪化はなかったが、気管支拡張症の基礎疾患を有していたので、二次型が疑われた。なお、平成17年の肺炎における起因菌は検出されていないため、今回との

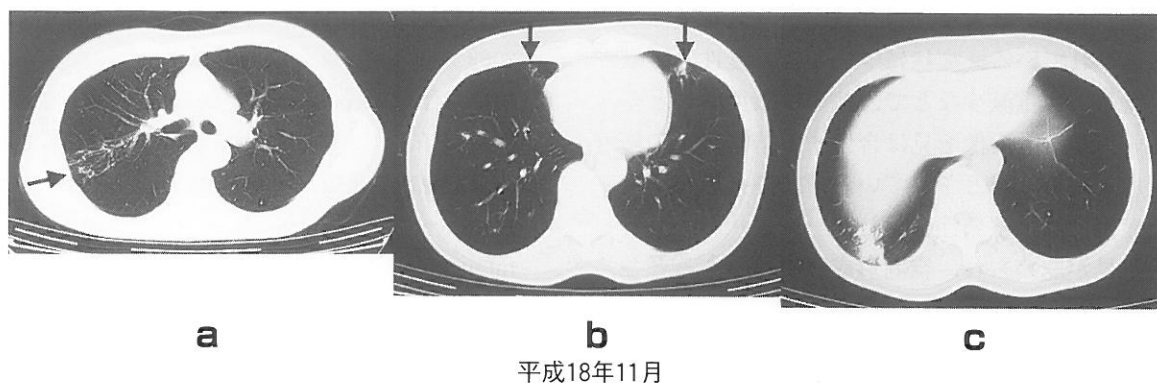


図4

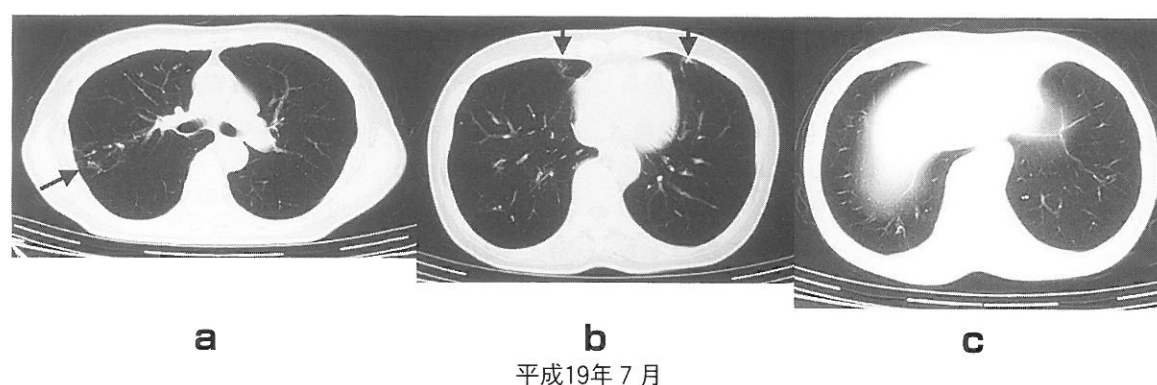


図5

関連は不詳であった。感受性検査については一濃度比率法により、抗結核薬ではカナマイシンとエチオナミドのみ感受性があり、その他は耐性を示した。また、微量液体希釈法により、クラリスロマイシン（以下CAM）、レボフロキサシン（以下LVFX）、アミカシンに感受性を示した。入院後の内服の化学療法についてはDDH法の結果が判明するまでの9日間は、CAM400mg/日、リファンピシン300mg/日、エタンブトール500mg/日の投与を行い、また一般細菌の混合感染も考慮してメシル酸パズフロキサシン600mg×2回/日を点滴した。*M. peregrinum*が検出されてからはCAM400mg/日、ミノマイシン100mg/日、LVFX300mg/日とした。排菌は平成19年4月より陰性化しており、胸部CT像上では、右下葉の病巣は漸次改善していった。図5に示すように同年7月の胸部CT像において右下葉の病巣は著しく改善し、既存病変はやや軽快していた。化学療法は8カ月間で終了し、現在外来で経過観察中であるが、呼吸器症状はなく健在である。

## 考 察

抗酸菌のなかで、Runyon分類IV群にあたる迅速発育菌は、*M. fortuitum* group, *M. chelonae-abscessus* group, *M. smegmatis* groupの3群に大別される。*M. fortuitum* groupは、*M. fortuitum*, *M. peregrinum*, *M. fortuitum* third biovariant complexに属する数種類の菌種、*M. mucogenicum*などから構成されている<sup>3)</sup>。これまでの臨床報告例は、*M. fortuitum* groupによる感染症を*M. fortuitum*症と総称しているものがほとんどであり、*M. peregrinum*症についての臨床像は明らかではない。

*M. fortuitum* groupは自然界の湖沼、河川、土壌中に生息しているだけでなく、水道水、製水器などからも検出されることがあると報告されている<sup>4)5)</sup>。*M. fortuitum* groupは、迅速発育菌による皮膚感染症の60%、肺感染症の15%、手術創部感染症の60-80%を占めるとされている。*M. fortuitum*肺感染症者は、肺に既存の基礎疾患を有する60歳以上の例が多い<sup>3)6)</sup>。基礎疾患としては、陈旧性肺結核症、アカラジアな

どの慢性の嘔吐をともなう胃食道疾患，気管支拡張症が報告されている。症状については，慢性の咳嗽，喀痰，発熱，体重減少などで，他の抗酸菌感染と差異はない。また，画像所見は合併する基礎疾患の修飾を受けるため多彩とされている。基礎疾患なく発症した症例では，多発性の小結節影や斑状影，気管支拡張所見が認められ，空洞形成はまれであるとされている。

*M. fortuitum* group の治療については通常の抗結核薬は無効とされている。菌株ごとに感受性薬剤が異なるため，感受性検査を施行し，その結果を参考にして2-3種類の薬剤を6-12カ月間使用すれば治癒が期待できるとされている<sup>3)-8)</sup>。ニューマクロライド系薬剤やニューキノロン系薬剤は単剤でも有効であるが，長期的にみると耐性化し治癒につながらないため，複数の薬剤を併用すべきとされている<sup>3)</sup>。

以上のごとく *M. fortuitum* group による肺感染症の臨床像や治療方法については症例の蓄積があり，われわれの経験した肺 *M. peregrinum* 症においても符号するものが多く認められた。自験例では化学療法を行い，幸い画像上改善が得られ，菌が陰性化した。*M. fortuitum* group の中における肺 *M. peregrinum* 症の臨床像や治療方法を明らかにするため，今後とも症例の積み重ねが必要である。

---

[文献]

- 1) 坂谷光則. 非定型抗酸菌症の疫学と臨床. 結核 1999 ; 74 : 377-84.
- 2) 日本結核病学会非定型抗酸菌症対策委員会. 肺非

結核性抗酸菌症診断に関する見解-2003年. 結核 2003 ; 78 : 569-72.

- 3) 田中栄作. *Mycobacterium fortuitum*. In : 工藤翔二, 武村民子, 江口研二ほか編. 呼吸器感染症2005. 東京 : 克誠堂出版 ; 2005 : S183-4.
- 4) American Thoracic Society. Diagnosis and treatment of disease caused by nontuberculous mycobacteria. Am J Respir Crit Care Med 1997 ; 156 : s 1-25.
- 5) Wallace RJ Jr. The clinical presentation, diagnosis, and therapy of cutaneous and pulmonary infections due to the rapidly growing mycobacteria *M. fortuitum* and *M. chelonae*. Clin Chest Med 1989 ; 10 : 419-29.
- 6) Griffith DE, Girard WM, Wallace RJ Jr. Clinical features of pulmonary disease caused by rapidly growing mycobacteria: an analysis of 154 patients. Am Rev Respir Dis 1993 ; 147 : 1271-8.
- 7) Wallace RJ Jr, Bedsole G, Sumter G et al. Activities of ciprofloxacin and ofloxacin against rapidly growing mycobacteria with demonstration of acquired resistance following single-drug therapy. Antimicrob Agents Chemother 1990 ; 34 : 65-70.
- 8) Wallace RJ Jr, Swenson JM, Silcox VA et al. Treatment of nonpulmonary infections due to *Mycobacterium fortuitum* and *Mycobacterium chelonae* on the basis of in vitro susceptibilities. J Infect Dis 1985 ; 152 : 500-14.