

# 心臓 CT の検査技術

石塚良和 高橋真一 村松禎久\* 森山正巳

IRYO Vol. 63 No. 5 (331-337) 2009

## 要旨

拍動を繰り返す臓器である心臓を CT 装置により静止画像として捉えるためには、空間分解能と時間分解能の向上は絶対条件であり、Dual Source CT や320列 CT など各メーカーの機器開発が今も進められている。心臓 CT 検査としては16列マルチスライス CT 装置 (MSCT) のリリースとともに本格的に臨床応用され、64列 MSCT のリリースでほぼ一般的な検査として確立した。

しかしながら、64列 MSCT でも呼吸停止不全、高心拍または不整脈の被検者では、いまだに対応に苦慮するケースも存在する。

本稿では、初めに当院における心臓 CT 検査の概略を述べるとともに、画像収集および処理に関する基本原理と検査技術について解説する。

**キーワード** Coronary CT, vulnerable plaque, CPR, 心筋梗塞, 不安定狭心症

## 当院における心臓 CT 検査

### 概略

国立病院機構埼玉病院では、平成18年12月に64列 MSCT (Aquilion64, 東芝) の設置とともに心臓 CT 検査を開始した。検査枠は当初週2日午後2例から開始し、現在は1日4例、週8例を通常検査枠としている。検査件数は平成19年(1月-)116例、平成20年(1月-)264例で、延べ387例を経験した。当院は心臓血管外科を併設する関係で、冠動脈大動脈バイパス移植術 (CABG) 後の症例が約5%含まれている。検査スタッフは循環器専門医1名と放射線

技師2名で構成し、状況に応じて画像処理に技師1名が応援する体制となっている。1例あたりの検査時間は、画像収集に約20分、画像処理・保管に約30-60分である。

### 検査予約

検査予約はすべて循環器内科 (心臓血管外科を除く) を通して行われる。被検者の心臓 CT 検査に対する適応が循環器内科医を通すことで担保される。とくに極端な不整脈や心不全、呼吸停止が困難な被検者では、診断に寄与しない画像となりうる可能性もある。また、心拍数を一時的に低下させるために、

国立病院機構埼玉病院 放射線科 国立国際医療センター戸山病院 放射線科\*  
別刷請求先: 石塚良和 国立病院機構埼玉病院 放射線科 〒351-0102 和光市諏訪2-1  
(平成21年1月14日受付)

Cardiac Examination of CT

Yoshikazu Ishizuka, Shinichi Takahashi, Yoshihisa Muramatsu\* and Masami Moriyama, NHO Saitama Hospital, \*International Medical Center of Japan Toyama Hospital

Key Words: coronary CT, curved multiplaner reconstruction, myocardial infarction

検査前の前投薬として交感神経β受容体遮断薬（βブロッカー；メトプロロール酒石酸塩：セロケン40mg，検査2時間前服用）を処方するが，気管支喘息，房室ブロック（Ⅱ，Ⅲ度），徐脈等の被検者には禁忌薬剤であり，正当性の判断は重要である。

## 画像収集

### 1) ポジショニング

検査着を着用した被検者に心電図モニターを装着し，検査前の心電図，血圧を測定する．心拍数，不整脈の程度の確認および呼吸停止の指導を行う．被検者をよく観察し会話のやり取りから緊張を和らげ，被検者を十分にコントロールすることが重要である。

右尺側皮静脈に20Gサーフロー針にてルートを確認し，腹帯で軽く上腹部を押さえる．心拍数を確認し，65以上の場合はβブロッカー（塩酸プロプラノロール：インデラル）を静注しコントロールする．塩酸プロプラノロールは，10mg/2ml/1Aを生理食塩水（生食）10mlで希釈し上限を5Aまでとして慎重投与する．硝酸イソソルビド（ニトロールスプレー）の噴霧口を口から約2cmまで近づけ，口を大きく開け息を止めさせ1噴霧（1.25mg）する．必ず，事前に空噴霧させておく．

酸素マスク（3l/min）を装着し，心臓が収集FOV（関心領域）の中心になるようにポジショニングする．CT画像は回転中心ほど，フィルタ補正逆投影法：filtered back-projection法（FBP法）により画質特性に優れ，ウェッジフィルタの形状により線量特性に優れることが知られている．

### 2) スキャン

当院では原則的にTest Injection法とRetrospective Gating法（Retrospective法）にてスキャンを行っている．

位置決め撮影を行い，心臓部（気管分岐部から心尖部）の単純CT（撮影条件：管電圧120kV，管電流300mA，回転時間0.23s）をProspective Triggering法（Prospective法）で撮影．冠動脈の走行形態，石灰化の程度，ステントの有無を確認し，本スキャン時の撮影開始位置，終了位置およびTest Injectionをするスライス断面（左前下行枝：LADと左回旋枝：LCXが分岐するあたり：Fig. 1）を決定する．

ダイナミックスキャンモード8mm×4DAS（撮影条件管電圧120kV，管電流80mA，回転時間0.4s）でTest Injectionを行い，10秒後からリアルタ

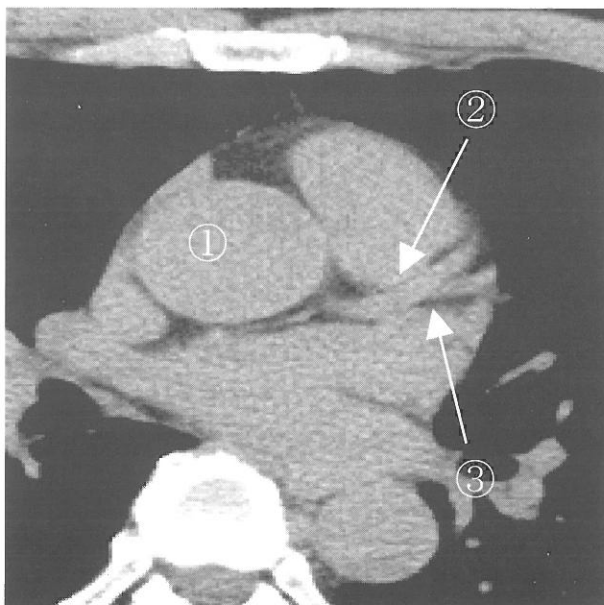


Fig. 1 LADとLCXが分岐するスライス面  
①上行大動脈②左前下行枝：LAD③左回旋枝：LCX

イム再構成画像を観察しながら，上行大動脈のCT値がピークを越えたことを確認しスキャンを停止する．造影剤の注入法は生食後押しによるディアルインジェクション法で，造影剤の注入条件は注入速度を体重×0.07ml/s（ただし上限5ml/s），注入量を注入速度×4（ml）とし，生食20ml一定（注入速度は造影剤と同じ）である．たとえば体重60kgの被検者では造影剤注入速度4.2ml/s，注入量17mlに後押し生食20mlとなる．

ダイナミックスキャンの再構成画像上（0.5s間隔）で，上行大動脈に円ROI（直径12mmφ程度）を設定し，時間濃度曲線：Time density curve（TDC）を作成し，CT値がピークとなる時間を確認する．

ピーク時間に1秒を加えた時間を本スキャンの開始時間とする（Fig. 2）．

位置決め画像上で撮影開始位置，終了位置を計画し，Retrospective法にて本スキャンを行う．撮影条件は管電圧120kV，管電流480mA，回転時間0.35-0.4s，ピッチファクター0.175-0.2．回転時間は心拍数，時間分解能の関係（Fig. 3）から決定する．

造影剤の注入条件は，注入速度Test Injection時と同じ，注入量は注入速度×（スキャン時間+1s）とし，生食20mlで後押しを行う．

本スキャン直前に息止め練習をし，息止め時の心拍変動の有無を確認する．呼吸の動作は自律神経の影響により，吸気時は交感神経により心拍数が上が

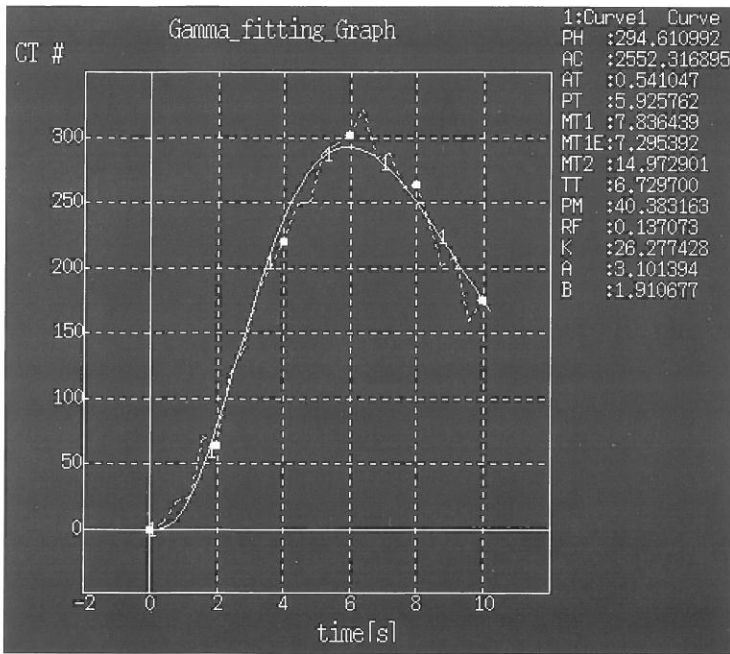


Fig. 2 時間濃度曲線：ピークになるCT値をROIにより確認する。  
 グラフの横軸は時間、縦軸はCT値を示す。  
 このグラフの場合6秒後にCT値のピークがきているがTest Injection撮影は造影剤注入開始10秒後からDynamic scan開始なので実際は10+6の16秒後にピークをむかえたことになる。

り、呼気時は副交感神経により心拍数が下がることが知られている。心拍数が安定していれば心拍数と時間分解能の関係 (Fig. 3) から最適スキャン速度およびヘリカルピッチを確認・選択し本スキャンを実施する。

3) 被ばく低減

被ばくの低減は心臓CTにおいて大きな課題である。

被ばく低減の方法としてはECG Modulation機能がありこの機能を使用することにより20-30%の被ばく低減ができる。

ECG Modulationとは心電図同期撮影時に任意の心拍位相で管電流を変調させる機能であり、低心拍の患者を撮影する際、拡張期以外の位相で線量を下げ、被ばく線量を低減させる方法である。

Modulation機能を使用する場合以下の注意事項があげられる。

- 1) 心拍数は60以下の低心拍で洞調律であること。
- 2) 心電図上のPQ時間が200ms未満、つまり1度房室ブロックがないこと。  
 房室ブロックは心房の収縮を表すP波と心室の収縮を表すQ波の間が正常(120

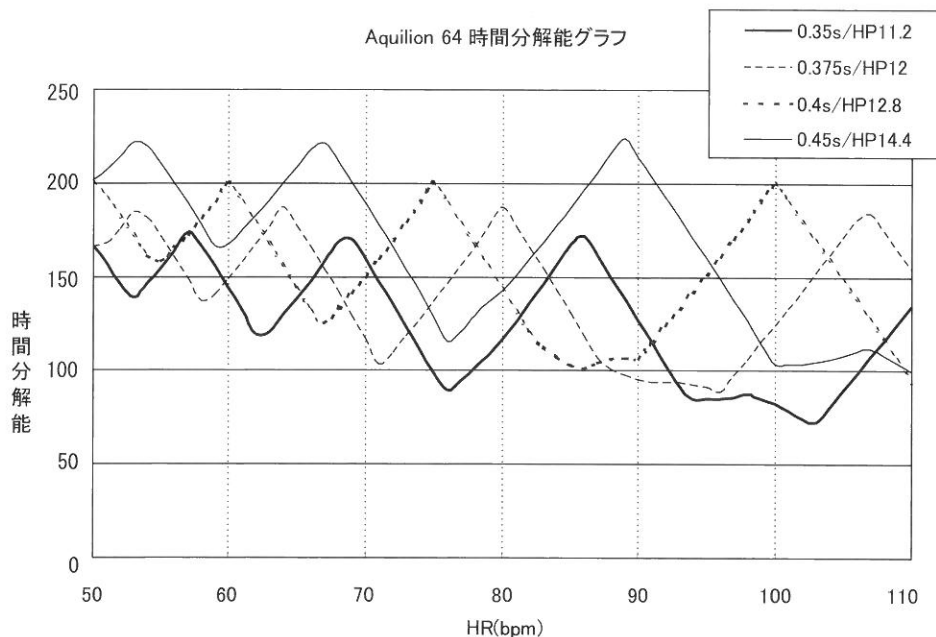


Fig. 3 心拍数と時間分解能の関係 (東芝メディカルシステムズ (株) 提供)

一番速いスキャンスピード (0.35秒) が最も時間分解能に優れているわけではなくHRで時間分解能は変わってくる。撮影本番の時はHR、時間分解能の関係から最適なスキャンスピードを選択しなければならない。




Fig. 4 ECG modulation

-200ms) よりも開いていることで、房室ブロックが存在すると画像を再構成する上で最適心位相といわれる拡張中期にP波がきてしまう。Modulation機能を使い拡張期にねらいを定め撮影したとしても1度房室ブロックがあるとP波成分(心房の収縮)が、画像上に動きとして出てきてしまう可能性がある。なので十分注意が必要である。

当院においても1), 2)の条件を絶対条件としてmodulation機能を積極的に活用している(Fig. 4, Fig 5)。

### 3) 画像処理

本スキャン終了と共に、使用装置では自動的に収縮末期、拡張中期の画像(スライス厚0.5mm, 画像再構成間隔0.3mm)が再構成される。冠動脈の描出状態を確認し、適当な表示FOVを設定し再度再構成を行いワークステーション(WS)に転送する。ただし、すべてが最適心位相を捉えた画像を再構成してくるわけではなく、描出が不十分な場合は、相対遅延時間法、絶対遅延時間法、絶対戻し法を試し最適心位相を見つけなければならない。

WSでは、VR (volume rendering), MIP (maximum intensity projection), CPR (curved planer reformation)を作成する。VRおよびMIP像では、当院の心臓カテーテル検査の観察方向を8方向(①LAO60° ②LAO45°, CRA30° ③RCA30° ④RAO30°, CAU30° ⑤LAO60°, CAU30° ⑥CRA30° ⑦RAO20°, CRA40° ⑧LAO60° CRA30°)および心臓カテーテルでは描出不可能な頭尾方向180°

(CRA180°)の1方向を加え計9方向の画像を作成する。CPRでは、RCA, LAD, LCX 主要3枝の他、症例や走行バリエーションに合わせて、たとえば第一対角枝: D1や鈍縁枝: OM等を追加している。

#### (ア) 画像転送・保管

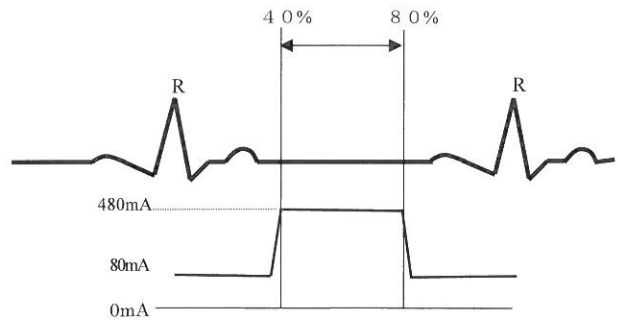


Fig. 5 管電流変調

撮影条件: 管電圧120kV, 管電流480mA, 回転速度0.35 s, ピッチファクター0.175, 撮影範囲120mm. 絶対条件として心拍数は60以下で洞調律, 1度房室ブロックがない場合 R-R 間隔の40-80%の心位相に480mAの管電流, それ以外の心位相では80mAの管電流と, 管電流を変調させることにより被ばく線量の低減を行っている。

modulation機能有りではDLP1.34Gy.cm, 無しではDLP1.07Gy.cmと被ばく線量は20%低減されている。

当院は平成20年9月よりフィルムレス化の運用を開始した。心臓CT検査では、単純画像、解析に用いた造影画像および解析画像(VR, MIP, CPR)を院内サーバーに転送し、一元管理している。

## 心電図同期撮影法の基本原理

拍動している心臓の静止画像を得るためには心電図をトリガ情報として同時に収集し同期させる必要がある。収集方法としてはProspective法とRetrospective法の2つがある<sup>1)2)</sup>。

### Prospective 法

Prospective法では、心電図のR波間隔を100%として相対遅延時間、たとえば75%とあらかじめ決定し、その相対遅延時間に合わせてハーフスキャンによるコンベンショナルスキャンを行うものである(Fig. 5)。本法はヘリカルスキャンに比べ被ばく線量は抑えられるというメリットはあるが、2次元のAxial像しか得られず、高精度の3次元データは得られない。またこの方法はあらかじめ決定した心拍数に対しての相対遅延時間を基に撮影されるため、予測していた心拍動と本番撮影時の心拍動にずれが生じた場合や撮影中に不整脈等が出現すると同期が不十分になり静止した明瞭な画像が得られない。

このため、一般的には位置決め撮影用および石灰化スコア用の単純CT撮影に使用されている。なお、

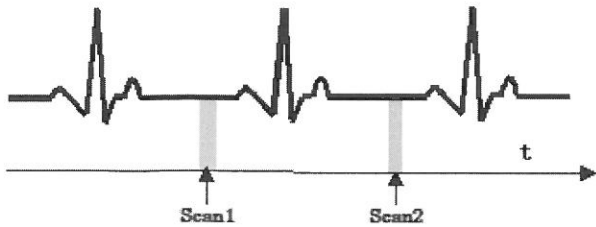


Fig. 5 Prospective Triggering 法 (Scanning, scan 1 + scan 2. ... Axial image)

コンベンショナルスキャンで撮影し心電図の R 波に同期させ事前に決めた遅延時間後に撮影を開始する方法。

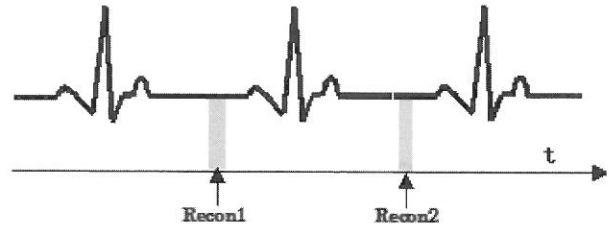


Fig. 6 Retrospective Gating 法 (Recon 1 + Recon 2...., Axial image, Volume data)

ヘリカルスキャンで撮影しそれと同時に心電図情報も取り込み、撮影終了後 R 波からの遅延時間を設定し画像再構成を行い一つのボリュームデータとして画像を得る。

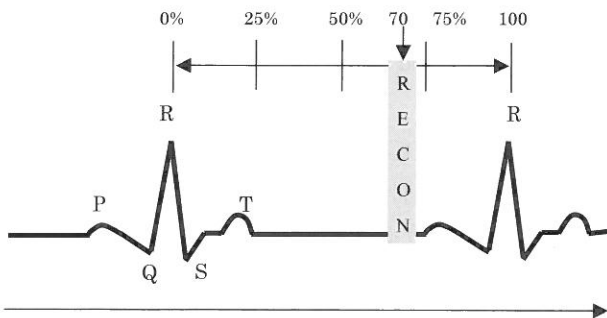


Fig. 7 相対遅延法 (e. g. 70%)

R 波から相対的な遅延時間 (%) を設定し再構成する方法。

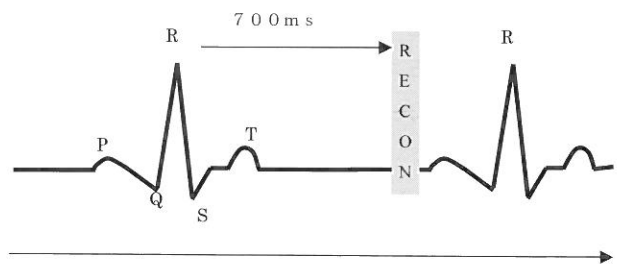


Fig. 8 絶対遅延法 (e. g. 700ms)

R 波から絶対的な遅延時間 (ms) を設定し再構成する方法。

最近の機種では Step and Shoot<sup>3)</sup>に代表されるように、Prospective 法でも高精度な 3 次元データの取得が可能となってきた。すべての症例で使用できるわけではないが心臓 CT で一番懸念されてきた被ばく線量の低減も徐々にではあるが実現されつつある。

### Retrospective 法

Retrospective 法は、ヘリカルスキャンで撮影し同時に心電図データも収集し、得られた生データから最適心位相の画像データを得る方法である (Fig. 6)。得られるボリュームデータは高い体軸分解能を有し、VR, MIP, CPR 画像作成に使用される。Retrospective 法は、ヘリカルスキャンのため Prospective 法と比較すると少なからず被ばく線量は増えてしまうが、全心位相の画像再構成が可能なることから、不整脈症例でも至適位相を探し再構成することが可能である。また 3 次元に時間軸を加えた 4 次元データとしての再構築も可能であり、弁の動態画像や心筋の動態画像として応用されている。

最適心位相の設定方法には相対遅延時間法、絶対遅延時間法、絶対戻し法の 3 つがある<sup>1)</sup>。相対遅延

時間法では R-R 間隔を 100% とし、相対的な delay time を設定する (Fig. 7)。絶対遅延時間法では R 波から絶対値 (ms) を指定し delay time を設定する (Fig. 8)。また絶対戻し法では 1 つ先の R 波からマイナスの絶対値 (ms) を指定し delay time を設定する (Fig. 9)。

### 心臓 CT の造影技術

冠動脈を末梢まで精度よく描出するためには、血管内の造影剤濃染濃度が CT 値 300HU 以上あることが望ましい<sup>4)</sup>とされている。また、冠動脈・静脈の循環速度は速く、冠静脈が濃染する前に本スキャンを終了しなくてはならない。したがって、心臓 CT の造影技術において撮影開始タイミングの設定が非常に重要である。

### 撮影開始時間設定方法の種類

撮影開始時間を決定する方法としては Bolus Trucking 法, Manual Timing 法, Test Injection 法がある。

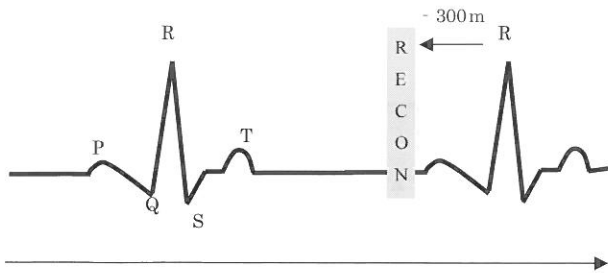


Fig. 9 絶対戻し法 (e. g. - 300ms)

1つ先のR波からマイナスの絶対的な遅延時間 (ms) を設定し再構成する方法。

Bolus Trucking 法は、事前に上行大動脈に ROI および閾値となる CT 値を設定し、CT 透視モードで造影剤濃度をモニタリングしながらスキャンし、TDC が閾値を越えた時点で自動的に本スキャンを開始する。

Manual Timing 法は、Bolus Trucking 法と同様に CT 透視モードでモニタリングしながら、視覚的に本スキャンを開始する。当院では心臓 CT に用いることはなく、頭部の CTA に主に使用している。

Test Injection 法は、本スキャン前に10-15cc 程度の造影剤を用いて LAD と LCX が分岐する断面 (基準断面) でダイナミックスキャンを行う。基準断面の上行大動脈に ROI を設定し TDC を作成する。得られた TDC から最大 CT 値の到達時間を求めて、これを本スキャンの開始時間とする方法<sup>5)</sup>である。

#### 撮影開始時間設定方法の取捨選択 (当院の方針)

一般に、Bolus Trucking 法と Test Injection 法のどちらか一方を採用している施設が多い。当院では開始当初は Bolus Trucking 法を用いていたが、現在は Test Injection 法を用い検査を行っている。当院は厳密な比較試験ができるような研究環境にはないが、Bolus Trucking 法では、心機能のよい被検者では冠静脈の描出を少なからず経験した。この理由として、Bolus Trucking 法の場合、事前に設定した CT 値を超えた時点トリガとして一定の時間後、たとえば5秒後から撮影が開始されるため、心機能の状態が加味されない。つまり、造影剤の注入スピードを体重別にコントロールした同体重の被検者間では、心機能がよい場合は、TDC の傾きが急峻にもかかわらず同じ5秒後にスキャンを開始することから、循環スピードが速く冠静脈が描出されたと考えた。

一方、Test Injection 法では、Test Injection に

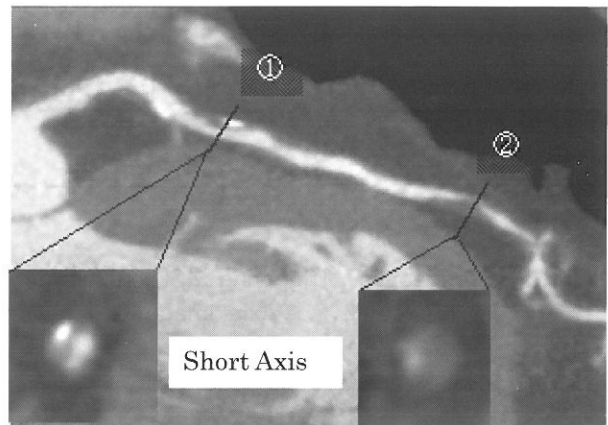


Fig. 10 不安定プラークの描出

CPR を直行短軸断面で観察したもので①Positive remodeling と Spotty calcification ②Positive remodeling と stenosis と Lipid core が観察できる。

より得られた TDC および心電図を解析することにより本スキャン前に被検者の心機能、息止めや造影剤注入にともなう心拍変動を客観的かつ視覚的に把握することができる。たとえば、TDC のピーク値を本スキャン開始時間と規定すれば技師間のばらつきも抑えられ、また心機能の悪い被検者では注入スピードを上げるなどの技術的な工夫も講じることができる。

ただし、Bolus Trucking 法と比較すると1過程増えることから検査時間が長くなり、工夫は技師間の熟練度にも依存し逆にばらつきを助長することもありえる。また、CABG 後の症例では、一般的な胸部 CT スキャンと同程度のスキャン範囲となることから、造影剤総量を考慮すると Bolus Trucking 法が第一選択となる。

したがって、施設毎の教育・検査体制、依頼料が要求する画像等を診断医、担当医および技師間でよく議論し、被検者個々の診療情報を加味した上で最適な方法を選択する必要がある。

#### 心臓 CT 検査における画像処理技術

急性冠症候群: acute coronary syndrome (ACS) の原因は、動脈硬化性プラークが発達して不安定プラークが形成され破綻することで発症するといわれている。不安定プラークの特徴は、TCFA (thin-cap fibroatheroma) の存在等が指摘されている。TCFA は脂質が多く壁が薄い繊維化組織で65 $\mu$ m 以下であるため CT の分解能上は観察できないとされ、TCFA 以外にも CT 上画像とし

て描出可能なもの、描出不可能なものがあり不安定プラークがどのような特徴を画像上で表すかを学習しておく必要がある<sup>6)</sup> (Table 1)。

また心臓 CT の特徴として Negative Predictive Value (NPV) が高く Positive Predictive Value (PPV) がやや低いとされている<sup>7)</sup>。つまり、除外診断に適すものの、画像には偽陽性の可能性も含まれている。

したがって、画像処理においては、CT 画像上描出能が高いとされている positive remodeling, lipid core, mild stenosis, spotty calcification を見逃すことなく表現することが重要である (Fig. 10)。また同時に、強度な石灰化によるビームハードニングの影響 (アンダーシューティング)、動きによるアーチファクトおよびその理解度による偽陽性に十分

Table 1 不安定プラークの特徴

○は CT 検査で観察可能、×は CT の分解能上観察不可能である。  
注意し作成しなければならない。

- 1. Positive remodeling (代償性の血管拡張)
- 2. Lipid rich plaque (脂質に富んだ粥腫)
- 3. Mild stenosis (狭窄)
- 4. Spotty calcification (微小石灰化)
- × 5. TCFA
- × 6. Macrophage の浸潤
- × 7. Vasa vasorum の生成

## おわりに

最近の CT 装置の開発ターゲットとなる主な臓器が心臓であることは誰もが認めるところである。たとえば、Area detector CT: ADCT, 管球回転速度 0.27/rot, Dual Source CT, Step and Shoot, Double Decker type Detector, 管電圧の高速スイッチング, 逐次近似法の導入などである。

一方で、心臓 CT 検査の対象装置である 64 列

MSCT が世に出て 5 年が経過し、ある程度の目安となるプロトコールは出てきているが、心臓 CT に関する撮影方法、造影剤量、造影剤注入速度、解析方法等は標準化されていない。施設それぞれが最適化を考え、撮影条件、造影剤使用条件、薬剤の使用方法等適切に決定し、被検者の不利益にならないように心がける必要がある。

医療機器の進歩は、患者はもとよりわれわれ医療従事者にとっても喜ばしいことだが決して使い方を間違ってはならない。被ばく線量、造影剤量の低減等まだまだ問題点はあるが一つずつ解決していきさらなる進歩を目指しより精度の高い日常的な検査となることを願う。

## [文献]

- 1) 福田国彦, 谷口郁夫ほか. 心臓 CT の実際, 大阪: エム・シー・アンド・ピー: 2006.
- 2) 谷口 彰. Multi-slice CT における心電図同期撮影技術について (撮影手法と原理概要), 全国循環器撮影研究会誌 2003; 15: 44-53.
- 3) 仲野孝一. 64列 CT による新たな心臓撮影方式 (SnapShot Pulse), 医用画像情報学会誌 2007; 24(2): 46-9.
- 4) 坂本崇. 64列 MSCT を用いた脳血管領域における造影剤減量の基礎的検討, 日放技学誌付録 2006; 62(3): 10-7.
- 5) 佐藤浩三. 心・血管領域における 64列 MDCT の造影剤投与方法, INNERVISION 2008; 233(3): 10-2.
- 6) 日本放射線技術学会 出版委員会井田義宏ほか. よりよい検査のための読影講座 (CT, MRI 編) 第 1 版 2008; 51-7.
- 7) Becker CR, Knez A, Leber A et al. Detection of Coronary Artery Stenoses With Multislice Helical CT Angiography, J Comput Assist Tomogr 2002; 26: 750-5.