

第1回 頭痛

▶ 東京医療センター 研修医セミナーから

黒島 義明 後藤 京子* 水品 百恵** 秋葉 ちひろ
脳神経外科 *神経内科 **総合内科

IRYO Vol. 63 No. 6 (386-391) 2009

キーワード：頭痛，クモ膜下出血，髄膜炎，髄膜刺激症状

Key words：headache，subarachnoid hemorrhage，meningitis，meningeal irritation sign

2008年8月に行われた東京医療センターの研修医セミナー「頭痛」の記録です。

症例1

まず1例目の症例です。

症例1 提示

24歳男性【主訴】頭痛【現病歴】3月3日 19時ごろバイクで走行中に突然の激しい後頭部痛と嘔気が出現した。その後も頭痛持続するために某大学病院を受診し、緊張型頭痛と診断されテルネリン®・セルシン®を処方される。内服しても症状が軽減せず3月5日当院外来に独歩受診した。

質問①

この患者が救急外来に来ました。この患者に対して“あなたならどのように対処しますか？”“どのような質問・検査をしますか？”“またそのことを行う理由は何ですか”について各グループでディスカッションしてください。各グループ内で司会、書記、発表者を決めてください。

研修医からの発表①

グループ1：まず鑑別疾患として見逃してはいけない疾患から1)クモ膜下出血(SAH)，2)炎症性疾患，3)機能的頭痛，4)外傷を考えます。現病歴として頭痛の発現した時の状況，頭痛の増減や持続時間，痛みの強さ，頭痛の前兆や随伴症状について詳細に聞きます。既往歴として頭痛の既往や内服状況の確認，家族歴に関しても詳細に聞きます。身体所見では発熱や項部硬直の有無に関して調べる必要があると思います。

グループ2：グループ1に追加して緑内障を考え，瞳孔や結膜の観察も必要です。

グループ3：詳しい病歴と身体所見はCTでクモ膜下出血が否定された後にしたほうがよいのではないかと思います。患者にストレスを感じさせない最低限の診察にとどめます。

評価

皆さん非常によく勉強しています。この患者さんの既往としてはとくになく，家族歴も特別な疾患を認めませんでした。身体所見は軽度の項部硬直を認める以外はバイタルサインも安定していました。前医の治療によって改善を認めないことから1)クモ

別刷請求先：黒島義明 国立病院機構東京医療センター 脳神経外科 〒152-8902 東京都目黒区東が丘2-5-1
(平成21年2月1日受付)

Headache

Yoshiaki Kuroshima, Kyoto Goto, Momoe Mizushima and Chihiro Akiba, NHO Tokyo Medical Center

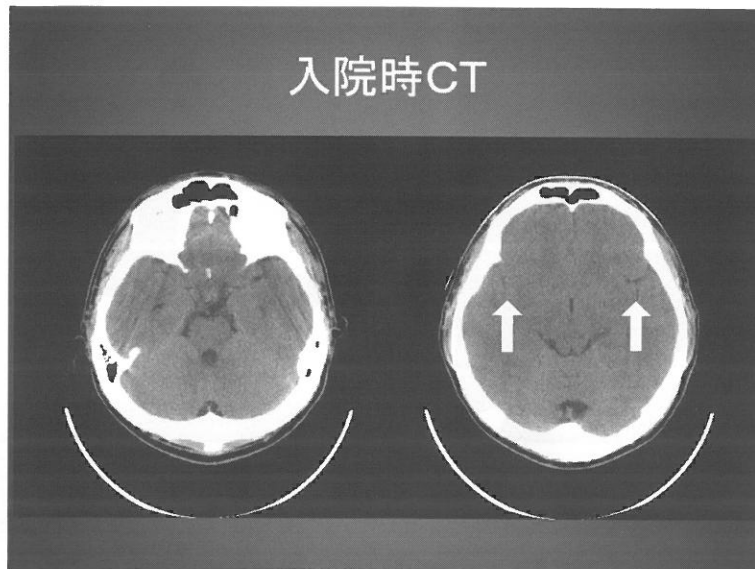


図1 症例1 入院時CT

膜下出血2) 髄膜炎を考え血液検査と末梢点滴ルートを確認してから頭部CTを行いました(図1)。

質問②

図1が頭部CTです。採血の炎症反応は陰性です。今後の検査に関して各グループに質問します。この患者に対して腰椎穿刺をしますか？

研修医からの発表②

“腰椎穿刺する”は3グループあり、理由としてはCTで異常がなくても2件目の病院受診であり確実にクモ膜下出血を否定したいためであった。

“腰椎穿刺を否定する”は2グループあり、理由としては年齢も若年でありクモ膜下出血は考えにくいからであった。

解説

この患者は腰椎穿刺を行い血性髄液でした。検体は3本採取しましたが薄くなることはなくクモ膜下出血と診断しました。血管撮影で右内頸動脈瘤を認め同日クリッピング術を行い、第22病日独歩退院しました。図1はシルビウス裂に左右差があり右にクモ膜下出血を認めるCTです。

(担当 脳神経外科 黒島 義明)

クモ膜下出血 (SAH) について一般的解説

【発症時の症状】

典型的症状；突然の激しい頭痛。

警告症状；頭痛が多くこれに悪心・嘔吐，意識消失，めまいが加わればクモ膜下出血が疑われる

<http://www.jsts.gr.jp/jss08.html> 日本脳卒中学会「脳卒中治療ガイドライン2004」

髄膜刺激徴候として項部硬直を70%の症例に認めるが、発症24時間以内では項部硬直は認めないことが多い<重要>。

【ここがポイント①】

「以上のような症状からSAHを疑ったら、まずルートを確認して単純CTを撮りにいきましょう」。

※発症24時間以内に、92%の症例でCT上観察可能な出血を認める。

【ここがポイント②】

SAH診断後の処置について「再出血の予防が最も重要」⇒血圧管理140mmHg以下・安静保持

※再出血は発症24時間以内に4.1%，とくに最初の6時間が多い。

腰椎穿刺；CTで診断された時には行わない。CT上クモ膜下出血は認めないが警告症状を有するときや発症後時間が経過している例で臨床上クモ膜下出血が疑われるときには腰椎穿刺を行うべきである。

【CTでSAHと診断したら】

- ①脳神経外科コール（血圧・意識レベルを報告できるように）
- ②CT室から暗室に静かに移動，モニター開始

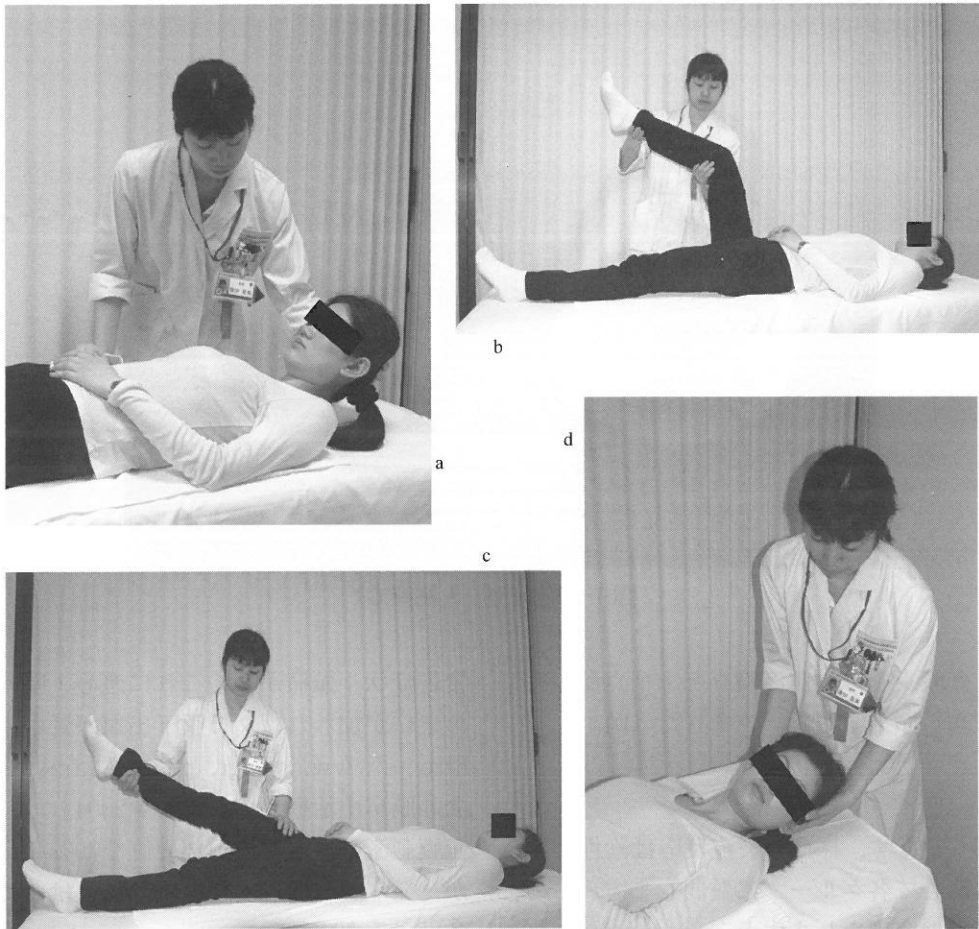


図2 髄膜刺激症状の見方

- a. 項部硬直 検者は患者の項部に手を当て、患者の頸部を受動的に前屈させながら項部の緊張を注意深く観察する。
- b. Kernig 徴候 仰臥位の患者の股関節を90度に屈曲させ、さらに膝関節を屈曲位から徐々に伸展させる。髄膜刺激症状があると膝関節背側に抵抗を生じるため膝関節伸展が困難となる。
- c. Lasegue 徴候 仰臥位の患者の下肢を膝関節伸展位のまま徐々に挙上し股関節を屈曲させる。陽性であれば同側の殿部や大腿背部に痛みを生じる。
- d. Jolt accentuation 患者の頭部左右にすばやく繰り返し回旋させる。

- ③点滴ルート確保 (22G でよい)
 - ④収縮期血圧140mmHg 以下にコントロール：ペルジピンなど持続点滴
 - ⑤すばやく神経所見を評価
 - ⑥鎮痛・鎮静
 - ⑦処置：手術用20G 点滴ルート確保，尿道バルーン挿入，採血など
- 【再出血時の症状】 ⇒ 「何かおかしい」と思ったら，基本の ABC の確認から！
- Vital 変化（心拍数上昇・血圧の急激な上昇や低下・呼吸減弱）
 - 瞳孔変化（重症化で散大），けいれん・嘔吐など
（担当 脳神経外科 秋葉ちひろ）

研修医からの全体質問

質問；ペルジピンに関しての使い始めの量などありますか？

答え；ペルジピンは1-2 mg フラッシュ後持続で2-4 mg/hr で開始しますが，経験的な要素が大きいです。血圧をみながらコントロールします。

症例2

症例2 提示

34歳男性【主訴】頭痛【現病歴】10日前から咳嗽出現。200X年12月29日夕方，突然こめかみから始まる拍動性の頭痛を自覚。頭痛は前頭部に広がり，徐々に増悪。12月30日近医で片頭痛と診断されレル

表1 髄液検査の所見

	外観	圧 (mmH ₂ O)	細胞数 (個/ μ l)	糖 (mg/dl)	蛋白 (mg/dl)
基準値	水様	100-150	<5	血糖の1/2-2/3	15-40
細菌性	時に混濁	↑	↑ poly優位	↓	↑
結核性	時に黄色調	↑	↑ mono優位	↓	↑
真菌性	時に黄色調	↑	↑ mono優位	↓	↑
ウイルス性	水様	↑	↑ mono優位	→	↑

パックス®を処方されたが内服後も改善しないため当院救急外来を受診。【既往歴】26歳：髄膜炎【家族歴】脳血管障害なし【診察所見】意識清明，血圧112/67mmHg，脈拍70bpm，体温37.1℃，頭頸部異常所見なし，神経学的異常所見なし，項部硬直なし，Brudzinski徴候なし，Kernig徴候なし，jolt accentuationあり。

質問①

本症例で①必ず鑑別すべき疾患 (must rule out) ②可能性がある疾患 (probable) ③考慮する疾患 (consider) を挙げ，さらに鑑別のためにはどのような検査が必要であるか各々で考えましょう。

研修医からの発表①

グループ1：①クモ膜下出血を考え頭部CTを撮影します。②緊張性頭痛，群発頭痛，片頭痛のような機能性頭痛ではないでしょうか。③側頭動脈炎，帯状疱疹を考えて血液検査を行いたいと思います。

グループ2：①グループ1と同じようにクモ膜下出血は鑑別したいと思います。脳腫瘍や脳出血も考えました。②緊張性頭痛，片頭痛を考えます。③緑内障発作を考え眼圧測定，髄膜炎も考え髄液検査を行いたいと思います。

グループ3：大体同じですが，追加としては③副鼻腔炎，三叉神経痛，海綿静脈洞血栓症も考えました。

評価

さまざまな鑑別疾患が挙がり，とても感心しました。しかし，中にはまれな疾患もありました。実際の外来ではまれな疾患よりも common disease を軸に鑑別を進めたほうがいいでしょう。

本症例の病歴から考えられる疾患の中で com-

mon disease をピックアップしてまとめてみましょう。

例) ①must rule out：クモ膜下出血②probable：片頭痛③consider：髄膜炎，副鼻腔炎，緊張性頭痛

質問②

次に検査結果を示します。

【頭部単純CT検査】明らかな異常所見なし【副鼻腔レントゲン検査】透過性低下や液面形成なし【血液検査】WBC10600/ μ l，CRP<0.1mg/dl，Glucose 133mg/dl，肝・腎機能異常なし

以上から，クモ膜下出血や副鼻腔炎は否定的と思われました。ここで質問があります。先程，鑑別疾患で髄膜炎が挙がりました。髄膜炎の確定診断は腰椎穿刺が唯一の手段ですが，ここまでの病歴，検査結果から本症例で髄膜炎の可能性をどこまで考え腰椎穿刺を行いますか？

研修医からの発表②

(研修医による挙手⇒) 腰椎穿刺を行う研修医は全体の約40%

解説

本症例は髄液検査を行い髄液中の細胞増多を認めたことから髄膜炎の診断にて加療目的に入院となりました。実は今回の症例は，最近入院歴のある数十名の髄膜炎患者から，あえて髄膜炎らしくない症例を選び提示しました。さて，本症例を振り返り，どこが髄膜炎らしくなかったのか考えてみましょう。

髄膜炎は(1)典型的症状は頭痛・発熱・項部硬直(2)髄膜炎患者の約50%が頭痛をとまなう(3)髄膜炎患者の100%に発熱・項部硬直・意識障害のいずれかを有している (95%に37.5℃以上の発熱，88%に項部

硬直, 66%はこの3徴候すべてがある)¹⁾ということから, 本症例で発熱を認めていないことは髄膜炎らしくなかったところでした。しかし, 項部硬直については次のような考え方があります。項部硬直・Brudzinski徴候・Kernig徴候は特異度は高いですが感度は低い所見です。一方, jolt accentuationは特異度は低いですが感度が高い所見です(感度97%, 特異度60%)²⁾。つまり, 項部硬直が陽性であれば髄膜炎の可能性は高くなりますが, 陰性であることが髄膜炎を否定できる所見ではありません。一方, jolt accentuationは陰性であれば髄膜炎の検査前確率を低くすることができる所見といえるのです。

【ここがポイント③】

髄膜刺激症状は, それぞれの感度・特異度について知っておく必要がある。

(担当 総合内科 水品 百恵)

髄膜炎について一般的解説

髄膜炎とはクモ膜下腔から髄膜全体へ炎症の波及した状態です。軟膜を貫通する血管に沿って脳実質へとさらに炎症が及ぶと脳炎となります。

髄膜炎を示唆する身体所見とは, ①頭痛, 悪心・嘔吐, 眼底うっ血乳頭などの脳圧亢進徴候, ②発熱, ③髄膜刺激徴候, ④意識障害などであり, これらの症状が数日から数週間の経過で出現・進行する場合腰椎穿刺を行い髄液所見を確認する必要があります。とくに糖尿病, アルコール多飲, 免疫抑制剤の使用等易感染状態にある患者は髄膜炎のハイリスク状態にあるので注意が必要です。

髄膜刺激徴候とは

臨床経過, 一般身体所見などから髄膜炎の可能性が考えられた場合, 髄膜刺激徴候の有無を確認します。髄膜刺激徴候とは, ①項部硬直, ②Kernig徴候, ③Lasegue徴候, ④Brudzinski徴候などです(図2)。

項部硬直とは頭部を前屈させると項部に抵抗を生じ十分な前屈が困難なことであり, 左右への側屈に際しては抵抗がありません。あごが胸部に付かなければ陽性とします。ただし高齢者, 変形性頸椎症を有する患者の場合頭部の前屈が困難なことがあるので注意が必要です。

Kernig徴候とは仰臥位の患者の股関節を90度に

曲げた状態で膝関節を徐々に伸展し, 膝関節の後面に抵抗を生じ, 膝関節を135度以上に伸展できなければ陽性です。

Lasegue徴候とは仰臥位の患者の下肢を伸展したまま挙上し, 45度以上挙上できなければ陽性です。片側性であれば腰仙部神経障害, 両側性であればさらに髄膜炎の可能性も示唆されるといえます。

Brudzubski徴候とは頭部を前屈させたとき股関節, 膝関節が屈曲することである。主に小児で認められる徴候で, 成人では検出されにくいといわれています。

これらの髄膜刺激徴候は高齢者, 幼児では所見が明らかでないことがあるので, 複数の手技を組み合わせ総合的に判断することが必要です。そして髄膜炎が疑われた場合は積極的に腰椎穿刺を検討してください(表2)。

ただし極端な脳圧亢進, 穿刺部位の傷がある場合は腰椎穿刺が禁忌となるので, 可能であれば腰椎穿刺施行前に頭部CTを撮影することが望ましいといえます。

髄液所見の見方

表1に示すように, 細胞数, 糖, 蛋白などの組み合わせから診断を進め, 必要に応じてグラム染色, 細菌培養, ウイルスPCR, 墨汁染色, 細胞診などを加えます。

髄膜炎の治療

もし髄膜炎と診断されたら一刻も早くempiricalに治療を開始するべきです。細菌性髄膜炎, ウイルス性髄膜炎・脳炎の治療に関してはそれぞれ起因する病原体, 患者の年齢やリスクに応じて使用すべき薬剤が『細菌性髄膜炎の診療ガイドライン』, 『単純ヘルペス脳炎診療ガイドライン』で日本神経学会などから提示され, インターネットで広く閲覧可能なので参照してください。

http://www.neurology-jp.org/guidelinem/zuimaku/zuimaku_index.html

【ここがポイント④】

髄膜炎と診断されたら一刻も早くempiricalに治療を開始する必要がある。

(担当 神経内科 後藤 京子)

外来でみる頭痛症例の補足

(1)急性副鼻腔炎

頭痛（頬痛，歯痛，目の上の痛みなど訴えは様々）に加えて，先行する上気道症状，膿性鼻汁，上顎部の圧痛，一度改善してからの増悪などの病歴があれば頭痛の鑑別疾患として急性副鼻腔炎も考えましょう。顔面の診察の際には前頭洞と上顎洞を意識して触診を行い，圧痛の有無を確認します。副鼻腔炎を疑ったら，副鼻腔 X 線検査や副鼻腔 CT 検査を行い，必要があれば耳鼻咽喉科にコンサルトします。

(2)急性緑内障発作

典型的には激しい眼痛，嘔吐，悪心，視力低下を訴えます。急性緑内障発作は一夜にして失明することもあるため専門医にコンサルトすることが重要です。視診では角膜の濁り，瞳孔散瞳，結膜充血を認め，眼球は眼内圧（眼圧）の上昇により硬く触れるため眼球の触診にて左右差を認めます。また，ペンライト法によって，外側より光を当てると，正常では虹彩全体が照らされますが，狭隅角の場合には反対側に影がみられることで緑内障を疑うこともできます。

（担当 総合内科 水品 百恵）

まとめ

今回は頭痛をテーマに選び，救急外来で見逃してはいけない疾患を中心に勉強会を行った。今回の症例は“らしくない症例”を提示した。この勉強会で学んでほしかったことはガイドラインに沿った治療方法を学ぶこと。また“らしくない症例”は教科書的には外れた患者が実際の外来では来院し，疑ってかかる思考が病気の発見治療につながることを学んでもらいたかった。

（脳神経外科 黒島 義明）

【文献】

- 1) Durand ML, Calderwood SB, Weber DJ et al. Acute bacterial meningitis in adults. A review of 493 episodes. N Engl Med 1993 ; 328 : 21-8.
- 2) Uchihara T, Tsukagoshi H. Jolt accentuation of headache : the most sensitive sign of CSF pleocytosis. Headache 1991 ; 31 : 167-71.