

塩酸バラシクロビルにより急性腎不全を呈した高齢進行性核上性麻痺の1例

山本吉章¹⁾²⁾ 菅沼亜矢子²⁾ 三島信行¹⁾ 堀部千治²⁾ 齋藤由扶子³⁾

IRYO Vol. 63 No. 11 (735-739) 2009

要 旨

74歳，女性，体重45kg，進行性核上性麻痺にて入院加療中であった。2008年2月5日に帯状疱疹を発症し，塩酸バラシクロビル（VACV）を1回1,000mgで3回服用したところ食欲不振を訴え，嘔吐および血圧低下を生じ，血清クレアチニン値（Cr）は3.25mg/dlに上昇，急性腎不全を呈した。塩酸バラシクロビル投与前の血清クレアチニン値は0.48mg/dlであり，Cockcroft & Gault式によるクレアチニークリアランス推定値（CCr）は72.3ml/minと算出され添付文書上，初期投与量の設定に問題はなかった。しかしながら，急性腎不全発症時のアシクロビル濃度は15.2μg/mlと高値を示した。急性腎不全は大量補液とドパミン製剤の投与により速やかに改善，14日後に血清クレアチニンは正常値に回復した。高齢者に対して塩酸バラシクロビルを投与する場合は添付文書上，常用量を示しても慎重に投与量を検討すべきであると考えられた。

キーワード 急性腎不全，塩酸バラシクロビル，副作用，進行性核上性麻痺，高齢者

緒 言

単純疱疹や帯状疱疹の治療薬に用いられる塩酸バラシクロビル（VACV）はアシクロビルのプロドラッグであり，その副作用として腎障害が知られている。このため添付文書（グラクソスミスクライン株2007年9月改訂）には患者のクレアチニークリアランス（CCr）より用量調節するよう記載されている。一般的に血清クレアチニン値（Cr）からCCrの算出方法がいくつか提案されているが，筋肉量が低下

した高齢者および神経筋疾患患者に数式をあてはめた場合，推定値が実測値とかけはなれた値をとることが懸念される¹⁾。今回，高齢神経筋疾患患者において，VACV1,000mgを3回投与したところ急性腎不全を呈した症例を経験した。腎障害発生後のアシクロビル血中濃度の推移と文献的考察を含めここに報告する。なお，本副作用報告は患者家族の同意を得た上で行った。

1) 国立病院機構静岡てんかん・神経医療センター薬剤科 2) 国立病院機構東名古屋病院薬剤科 3) 同神経内科
別刷請求先：山本吉章 国立病院機構静岡てんかん・神経医療センター 治験管理室
〒420-8688 静岡県静岡市葵区漆山886

（平成21年4月10日受付，平成21年9月11日受理）

A Case of Acute Renal Failure Due to Valacyclovir in an Elderly Patient with Progressive Supranuclear Palsy
Yoshiaki Yamamoto¹⁾²⁾, Ayako Suganuma²⁾, Nobuyuki Mishima¹⁾, Chiharu Horibe²⁾, and Yufuko Saito³⁾, 1) Shizuoka Institute of Epilepsy and Neurological Disorders, 2) Department of Pharmacy, Higashi Nagoya Hospital, 3) Department of Neurology, Higashi Nagoya Hospital

Key Words: acute renal failure, valacyclovir, side effect, progressive supranuclear palsy, elderly patient

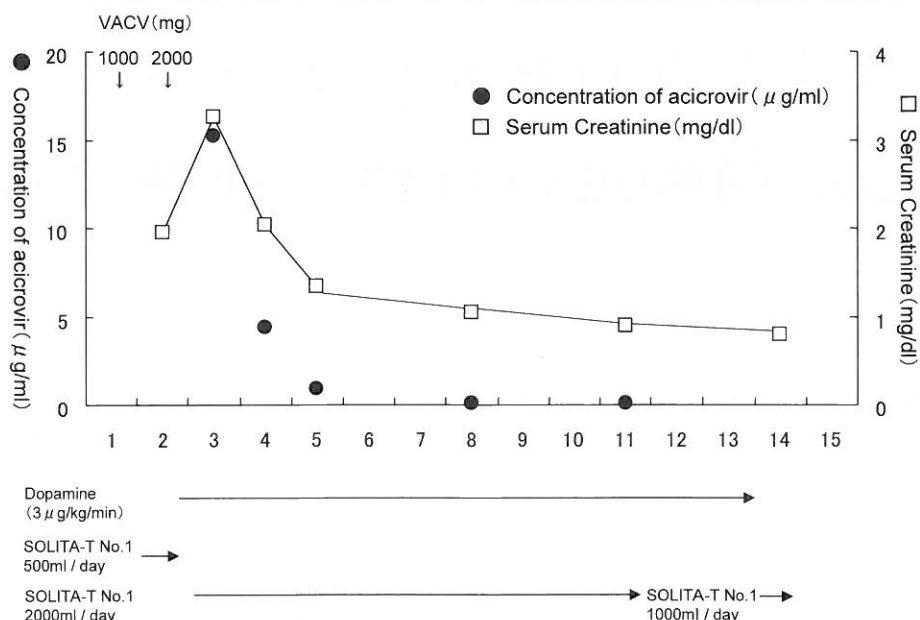


図1 Clinical course

症 例

症例は74歳，女性，身長150cm，体重45kgで，合併症として高血圧があった。

2005年頃より転倒傾向が出現，進行性核上麻痺と診断，2008年1月24日より国立病院機構の病院に精査・リハビリ目的で入院となった。入院時の臨床検査値と服用薬剤を表1に示す。尿素窒素（BUN）は9.0mg/dl，Crは0.48mg/dlと腎機能は正常，その他の血液・生化学検査において異常は認められなかった。2月5日より鼠径部より陰部，臀部にかけて疼痛をともなう水疱が出現，帯状疱疹と診断され，その日の夕方よりVACV 1回1000mg，1日3回と疼痛緩和目的でロキソプロフェン 1回60mg，1日3回の内服が開始された。翌日昼より倦怠感と食欲不振が出現，内服はできたが食事を摂取できず少量嘔吐した。収縮期血圧と拡張期血圧はそれぞれ101，65mmHgと低下，血液検査を行ったところCr1.95mg/dl，BUN29mg/dlと腎機能障害を認めた。

臨床経過：

本症例の薬物療法の経過と腎機能の推移を図1に示す。VACVによる腎障害を疑い2月6日（VACV服用後2日）夕より本剤を服用中止した。さらに腎血流量を低下させるロキソプロフェン，腎排泄型薬剤のラニチジンおよび血圧低下のためアムロジピン

も服用中断となった。VACV服用後3日の血液検査の結果Cr3.25mg/dl，BUN39mg/dlと腎機能は悪化，開始液500mlと塩酸ドパミンの精密持続点滴が開始となった。翌日以降も2,000ml/日の維持液と塩酸ドパミンを投与，2月9日（服用後5日）のCrは2.03mg/dl，BUNは26mg/dl，服用後8日のCrは1.03mg/dlと改善した。2月17日（服用後13日）にてCrは0.79mg/dlとほぼ正常値まで回復した。

アシクロビル血中濃度とその他の臨床検査：

アシクロビル血中濃度の推移を図1に示す。VACV服用後3日にてアシクロビル濃度は15.2μg/mlと最高値を示したが，腎機能の回復とともに濃度は低下し，2月14日（服用後10日）にてほぼ消失した。3,000mg服用した時点でのアシクロビル血中濃度から消失速度定数を算出すると0.051h，消失半減期は13.5時間と示された。したがって，消失半減期は1,000mgを単回投与した健常人のデータ（ 3.55 ± 0.27 ）に比べ約4倍に延長していた²⁾。抗好中球細胞質抗体（ANCA）はいずれも陰性，また，アシクロビルとVACVの薬剤リンパ球刺激試験：drug lymphocyte stimulation test（DLST）はコントロール278ppmに対し，206，339ppmと陰性であった。

表1 Laboratory Data and medications on admission

赤血球	531×10 ⁴ /mm ³	総タンパク	7.7g/dl
ヘモグロビン	15.8g/dl	アルブミン	4.5g/dl
ヘマトクリット	44.7%	AST	18IU/l
血小板	26.6×10 ⁴ /μl	ALT	18IU/l
白血球	7100/mm ³	尿素窒素	9.0mg/dl
服用薬剤		クレアチニン	0.48mg/dl
アムロジピン	2.5mg/1×		
ラニチジン	300mg/2×	ナトリウム	143mEq/l
イフェンプロジル	60mg/3×	カリウム	4.3mEq/l
アルプラゾラム	0.4mg/1×		
プロチゾラム	0.25mg/1×		

Abbreviations : AST , aspartate aminotransferase; ALT, alanine aminotransferase

表2 Cases of renal failure associated with VACV

No.	Sex	Age	complications	Dose of VACV (mg/day)	Dosing days	Acyclovir level (μg/ml)	Cr (mg/dl)		Weight (kg)	Reference
							under ARF	after recovery		
1	M	75	Diabetes mellitus	3000	2	10.22	5.02	0.92	63	3
2	F	85	Parkinson disease	1500	3	22.8	4.3	0.83	37	4
3	F	87	Old myocardial infarction	3000	3	-	5.47	0.69	47.2	5
4	F	78	Alzheimer disease	3000	6	-	3.2	0.5	-	6
5 ^{*1}	F	78	-	3000	2	114.6	6	0.6	-	7
6	F	84	Cerebral infarction	3000	3	13.6	2.8	0.9	-	7
7	M	69	CRF, Diabetes mellitus	3000	3	8.85	8.56	6.4	-	8

abbreviations;VACV:valacyclovir,ARF:acute renal failure,CRF:chronic renal failure

*¹Case 5 was treated with intravenous 500 mg of acyclovir after taking the VACV (300mg/day)

考 察

VACVを3,000mg投与したところ急性腎不全を生じた症例であり、VACVによる急性腎不全を疑い投与をただちに中止した。薬剤以外の要因としては高血圧や脱水および自己免疫による腎障害があげられる。しかし、本症例は入院時から腎障害発症時までアムロジピン2.5mg/日で血圧のコントロールは良好であった。VACV服用後2日から3日における腎機能の悪化は脱水の影響も否定できない。しかし、入院時のヘマトクリット値は44.7%に対し発症時は41.6%で急性腎不全の発症に脱水の関与は考えにくい。また、ANCA関連腎炎のマーカーおよびVACVとアシクロビルのDLSTの結果はいずれも陰性で自己免疫性、アレルギー性の腎障害は否定できうる。VACVと同時に投与したロキソプロフェンは腎血流量を低下させる薬剤であり、急性腎不全発症に関与した可能性が考えられる。しかし、ア

シクロビル血中濃度が高値であること、腎機能はVACV中止後、2週間で改善しており、これまでに報告されているVACVの急性腎不全と一致する³⁾⁻⁷⁾。よって、VACVの代謝物であるアシクロビルが腎尿細管で結晶化をおこし、腎障害を引きおこしたのではないかと考えた。

VACVの添付文書には帯状疱疹の治療についてCCr≥50ml/minの患者には1回1,000mgを1日3回、CCrが50ml/min未満の場合は投与量を減量するよう記載されている。本症例の入院時CCrをCockcroft & Gault式で算出すると72.3ml/minとなり添付文書上、初期投与量の設定に問題はなかった。VACV3回目の服用前に嘔吐等の症状が生じていることから実際は2,000mg服用した時点で副作用を呈したと考えられた。

緒言でふれたように筋肉量の少ない高齢者や神経筋疾患患者の推定CCrは実際の腎排泄能より過大となる傾向がみられる。今回の症例は推定CCrよ

り常用量の VACV を投与した点が問題であり、高齢者、体格、合併症を考慮して投与量を検討する必要がある。この点に関しては今後の教訓にしてゆきたいと考える。

VACV による急性腎不全の国内症例報告は検索し得た範囲で 7 例認められた³⁾⁻⁸⁾(表 2)。これらの症例はいずれも 65 歳以上の高齢者であった。大半の症例は投与前 Cr が不明であるが、慢性腎不全を合併していた症例 7 を除き、急性腎不全回復時の Cr を考慮すれば投与前 Cr は正常範囲であった可能性が高い。体重が測定されていた症例 1, 2, 3 の CCr を Cockcroft & Gault 式で算出するとそれぞれ 61.8, 28.9, 42.8ml/min であり、症例 2 は本症例と同じく神経筋疾患(パーキンソン病)を合併しており VACV 投与量は 1,500mg/日に減量されていたにもかかわらず急性腎不全を呈した。症例 5 について報告者は潜在性の腎障害があり、VACV の投与により急性増悪したと考察している。われわれの報告例も潜在性の腎障害について事前に調査できていなかったが、実際の腎機能は推定 CCr 以下であったと考える。

高齢神経筋疾患患者はみかけ上 Cr が低値であり、VACV を投与する場合は投与量を慎重に検討し、服用後の安全性を定期的に確認する必要がある。一方、進行性核上性麻痺は排尿障害、失禁など自律神経障害を合併しやすい疾患として知られている⁹⁾。本症例は脱水が否定的であるものの、入院前より夜間 3-4 回の頻尿がみられ、飲水の自己抑制があったかもしれない。今回の症例は事前に確認できなかったが、VACV の服薬指導を行うにあたって頻尿、排尿障害の有無および飲水量などの背景を情報収集することは重要と思われる。表 2 に提示した症例と比べるとわれわれの報告例は入院中に生じたため副作用の発見が早く、VACV 累積投与量が少ないことが特徴的である。推定 CCr72.3ml/min の本症例は 1 日目夕に 1,000mg, 2 日目朝(12 時間後)に 1,000mg 服用後、嘔吐等の中枢症状が生じていることから 2,000mg/日の投与量でも過量投与になっていた可能性が考えられた。したがって、このような予測困難な急性腎不全を予防するためには、より慎重に投与量を設定することと副作用の具体的な症状を患者とその介護者に説明し、副作用の早期発見に努める必要があると考えられた。全人口に占める高齢者の割合は年々増加しており、パーキンソン病やその類縁疾患の患者数も増加している。高齢者

や神経筋疾患を合併している患者に対して VACV を投与する場合は添付文書上、常用量を示しても慎重に投与量を検討すべきである。また、服用初期でも急激に血中濃度が上昇する可能性もあるため、腎機能のチェックおよび服薬指導の徹底が、副作用回避のため重要であると考えられた。

[文献]

- 1) 平山俊一, 菊池令子, 井上慎一郎ほか. 超高齢者におけるクレアチニンクリアランス推定式の比較検討. 日老医雑 2007; 44: 91-4.
- 2) 東純一, 青木敏郎, 山本勇ほか. 抗ウイルス薬塩酸バラシクロビル(256U87)の健常成人男子を対象とした第 I 相臨床試験 単回及び反復投与試験. 臨医薬 1998; 14: 2683-700.
- 3) 中村晋, 内田大学, 高橋良枝ほか. 塩酸バラシクロビルにより急性腎不全となった糖尿病腎症 2 期の 1 症例. 糖尿病 2006; 49: 805-8.
- 4) 河久順志, 野本優二, 矢部正浩ほか. 血清クレアチニン値が正常範囲内の高齢者が valacyclovir を内服し意識障害を呈した 1 例. 内科 2008; 101: 387-90.
- 5) 多田真奈美, 中村太一, 片桐大輔ほか. 急性腎不全を呈し valacyclovir 投与による神経症状を疑った高齢患者の 1 例. Prog Med 2008; 28: 453-7.
- 6) 筒井美緒, 旭雄士, 若杉雅浩ほか. Valacyclovir 内服により acyclovir 脳症を来した 2 例. 富山大医誌 2007; 17: 33-6.
- 7) 飛田泰斗史, 浦野芳夫, 辻雅士ほか. 塩酸バラシクロビルにより急性腎不全となった帯状疱疹の 2 例. 皮膚臨床 2002; 44: 1597-600.
- 8) 合澤啓二, 馬場貴子, 陣上祥子ほか. 腎不全患者に対する服薬指導の重要性 塩酸バラシクロビル過量投与により透析導入となった腎不全患者 1 症例を経験して. 日病薬師会誌 2006; 42: 899-902.
- 9) 山本達也, 榊原隆次, 服部孝道. 高齢者の排尿障害の病態と対策 パーキンソン病および変性性パーキンソン症候群における排尿障害. 排尿障害 2007; 14: 331-6.
- 10) MacDiarmid SA, McIntyre WJ, Anthony A et al. Monitoring of renal function in patients with spinal cord injury. BJU Int 2000; 85: 1014-8.

A Case of Acute Renal Failure as a Side Effect of Valacyclovir in an Elderly Patient with Progressive Supranuclear Palsy

Yoshiaki Yamamoto^{1,2)}, Ayako Suganuma²⁾, Nobuyuki Mishima¹⁾, Chiharu Horibe²⁾, and Yufuko Saito³⁾

Abstract We report a 74-year-old woman with progressive supranuclear palsy who developed low blood pressure, gastrointestinal dysfunctions, and acute renal failure after oral administration of 3 doses of valacyclovir (1000mg) for the treatment of herpes zoster on February 5th, 2008. Her creatinine clearance was estimated at 72.3ml/min by the Cockcroft-Gault equation before starting valacyclovir. Despite receiving the correct dose, her serum valacyclovir level increased to 15.2 μ g/ml and serum creatinine was 3.25mg/dl. After 14 days, valacyclovir-induced renal impairment resolved with fluid replacement therapy and intravenous administration of dopamine. We should pay close attention to valacyclovir therapy in elderly patients.

今月の 用語 隣に伝えたい 新たな言葉と概念

【ABPA】

和 アレルギー性気管支肺アスペルギルス症

英 allergic bronchopulmonary aspergillosis

アレルギー性気管支肺アスペルギルス症（以下 ABPA）は、肺内（とくに気管支内）に存在する、真菌の一種であるアスペルギルスに起因する免疫反応を介して引き起こされる症候群で、末梢血好酸球増加と肺浸潤影を特徴とするいわゆる PIE（pulmonary infiltration with eosinophilia）症候群のうちの代表的疾患である。1952年 Henson らによって、気管支喘息、末梢血および喀痰中の好酸球増加、胸部 X 線上の一過性肺浸潤および褐色粘液栓を主徴とする症候群として最初に報告され、その後報告が相次いでいる。同様の病態は、アスペルギルスのみならず、カンジダなど他の真菌によって生じることもあり、この場合は、アレルギー性気管支肺真菌症：allergic bronchopulmonary mycosis（ABPM）と総称される。

ABPA は、Gell & Coombs 分類の I 型、III 型および IV 型の免疫反応で生じることが明らかとなった。I 型反応により、抗アスペルギルス抗体による皮内反応陽性や総 IgE 抗体値の上昇が生じ、III 型反応によって生成されたアスペルギルス抗原・抗体免疫複合体が、気管支に捕捉されることにより特異的な中枢型気管支拡張像を呈する。肺組織にみられる肉芽腫所見は IV 型反応の結果とされる。

ABPA の診断には、現在でも Rosenberg らが 1977 年に提唱した診断基準が用いられることが多いが、診断技術の発達などで現状と合わないとする意見も多い。これについては、今号における小川の総説に詳述されている（p695～p701）。

ABPA の治療として最も有効なものは副腎皮質ステロイドであり、喘息症状の軽減および胸部陰影の改善をもたらす。しかし、一部には重症の肺線維化に移行する症例もあり注意深い観察が必要となる。感染症的な側面より抗真菌剤の有用性を指摘する意見もあり、これも上記小川の総説を参照されたい。

関連団体：日本アレルギー学会、日本呼吸器学会、日本気管支学会 庄司俊輔（東京病院）
本誌 695p に記載