

第14回

# 腰痛のプライマリケア

▶ 東京医療センター 研修医セミナーから

数枝木 斉 杉本主愛\*

IRYO Vol. 64 No. 7 (475-482) 2010

キーワード：腰痛，腰椎圧迫骨折，転移性腰椎腫瘍

Key Words : low back pain, compression fracture, metastatic spinal tumor

今回は、腰痛のプライマリケアがテーマです。まずは症例に基づいて考えてみましょう。

## 症例呈示

### 症例 1

36歳男性

主訴：腰痛

現病歴：12/28 仕事で重い荷物を持つことがあった。12/29 腰の痛みで目が覚めた。痛みが強いで、近医を受診し、「ぎっくり腰ですね」といわれ、ロキソニンと湿布を処方され、安静を指示された。12/30 横になっていてもやはり痛いので、救急外来受診。「もっと強い痛み止めはありませんか？」とのこと。

### 質問 1

ほかにどんなことを聞きますか？

### 研修医の回答

・胸痛，腹痛の有無，痛みは徐々に強くなっているのか，弱くなっているのか，痛みの程度や具体的

な場所，放散痛の有無も問診で聴取します。

・最近血尿がなかったか，ということ，また腰痛の既往歴がないかどうか，聞きます。

### 上級医の解説

皆さん，痛みの問診についての「OPQRST」にのっとって答えてくれたのだと思います。これは痛みの問診で聞いておくべきものとしてよく知られています。

#### OPQRST

Onset：急性発症

Palliative/Provocative factor：何をしても痛い

Quality：じーんとするような鈍痛

Region：右腰部

Radiation, Related symptom：なし

Severity：8/10程度

Temporal characteristic：持続性 痛みは変わらない

また，原因を鑑別してゆくのに，挙げてくれた項目を含め，以下のことが問診でわかりました。

【既往歴】なし 腰痛の既往はない 肉眼的血尿は認めていない

国立病院機構神奈川病院 整形外科，\*国立病院機構東京医療センター 総合内科  
別刷請求先：数枝木 斉 国立病院機構神奈川病院 整形外科 〒257-8585 神奈川県秦野市落合666-1  
(平成22年5月18日受付，平成22年7月9日受理)

Primary Care for Low Back Pain

Hitoshi Sueki and Moa Sugimoto, NHO Kanagawa Hospital, \*NHO Tokyo Medical Center

【常用薬】なし 【家族歴】とくになし

【生活歴】仕事：システムエンジニア 喫煙：5本程度/日 飲酒：機会飲酒

問診をしている間に、看護師が Vital sign をとってくれました。併せて、診察も行いました。

BP136/96mmHg PR92回/分 BT36.2℃  
RR24回/分 SpO<sub>2</sub> 99% (RA) 意識清明  
やや苦悶様、冷汗なし 吐気なし  
貧血なし 黄疸なし  
咽頭発赤なし 扁桃腫大なし  
頸部リンパ節腫大なし  
胸部 呼吸音清・左右差なし  
心音整・明らかな雑音聴取せず  
腹部 平坦 軟 圧痛なし 腸蠕動明らかな異常なし  
四肢 浮腫なし  
背部 CVA 叩打痛なし  
脊柱圧痛なし・叩打痛なし 皮疹なし 発赤なし  
右腰のあたりに強い自発痛あり

#### 質問2

鑑別は何を考えますか？ 追加の診察・検査は何をしますか？

#### 研修医の回答

- ・尿路結石などの可能性を考えて、尿検査と KUB を行います。
- ・まず、腰のレントゲンを撮ります。

#### 上級医の解説

Vital sign は安定しており、若年の既往のない男性であることから、鑑別として一番最初に挙げるのは、皆さんが考えておられるように、尿路結石ですね。しかし、きちんと重篤疾患を除外してゆくことも大切です。鑑別としては、以下のものが挙げられます。

#### 腰痛の鑑別

1. 後腹膜…大動脈瘤切迫破裂、後腹膜のリンパ節腫脹・腫瘤
2. 骨盤…慢性前立腺炎、婦人科疾患（子宮内膜症、骨盤内炎症性疾患、子宮外妊娠など）
3. 腎臓…尿路結石、腎盂腎炎、腎周囲膿瘍、腎梗塞

4. 消化器…膵炎、胆のう炎、消化管潰瘍

5. 脊椎・脊髄

今回の症例では、以下の検査結果が得られました。  
腰椎 Xp：明らかな異常所見認めず  
尿検査：潜血（2+）、白血球（-）、蛋白（-）  
KUB：明らかな石灰化像を指摘できず  
腹部エコー：右の腎盂の拡張を認めた 大動脈内にエコー上は Flap を認めなかった  
上記所見から、今回の診断は、尿路結石と考えられました。

待合室で待っていた間に痛みは突如消失していき、結石が膀胱内に落ちた可能性も考えられました。週明け泌尿器科の受診をお勧めしました。

今回の症例では、「突然発症の痛み」ということですが、この場合、「管に何かがおこった可能性」が考えられます。血管の閉塞・破綻、胆管閉塞、消化管穿孔、尿路閉塞などです。

また、痛みが出現したときの状況や行動を聞くことも大切です。体動で痛みが増強するかどうかは筋骨格系の痛みとの鑑別に役立ちます。また、腰痛の原因は整形外科疾患であることも多いですが、その中でも全身所見を見逃さないことが大切です。

#### 【ここがポイント】

\* 内科的疾患を疑わせる Red Flag Sign

安静時痛

発熱

便失禁 尿失禁

吐気・嘔吐をともなう痛み

腹痛 「引き裂かれるような」

CVA 叩打痛 腹部の圧痛

\* 突然発症の痛みは「管に何かがおこった可能性」を考える。

(担当 総合内科 杉本主愛)

#### 症例2

69歳 男性

主訴：腰痛

#### 質問3

問診では何を聞きますか？

研修医の回答

- ・痛みの性状と部位，転倒したとか重いものを持ったとか発症の契機，体動など誘発増強因子がないかを聞きます。
- ・発熱の有無，ほかには既往歴なども大事だと思います。

上級医の解説

その他には，下肢痛，知覚障害，膀胱直腸障害を示唆する症状がないかも聞いてください。間欠性跛行の有無も重要です。

この症例の場合は，3カ月前に自転車に乗っていて腰痛が出現しました。転倒外傷はありません。その後も腰痛が改善しないため来院しました。体動との関連はあまりなく，鈍痛が続いているようです。右臀部から下腿にかけての疼痛も自覚していますが，間欠性跛行はありません。膀胱直腸障害もありませんでした。既往歴としては肺癌で右下葉切除を受けています。

質問4

診察ではどういう点に注意して診察しますか？

研修医の回答

- ・疼痛の範囲と叩打痛の有無，知覚と徒手筋力検査，腱反射について診察します。

上級医の解説

加えるならば，前後屈が制限されていないかFFD (finger floor distance) をみることもあります。SLRT (straight leg raising test) やFNST (femoral nerve stretch test) で神経根障害の診察を行ったり，排尿排便障害がある場合には肛門周囲の知覚や肛門反射をみることもあります。

この症例の場合は，第2-3腰椎にごく軽度の叩打痛がありました。前後屈は可能で下肢の知覚障害や筋力低下はありません。その他も明らかな異常はありませんでした。

質問5

鑑別診断を挙げてください。

研修医の回答

- ・癌の既往があることから，まずは腰椎転移性腫瘍を疑います。ほかには，腰痛だけなら変形性腰椎

症を考えますが，下肢症状もあることから腰部脊柱管狭窄症や腰椎椎間板ヘルニアも鑑別に挙げます。

- ・発熱がないので可能性は低いと思いますが，化膿性脊椎炎や結核性脊椎炎も否定はできないと思います。

上級医の解説

今回は肺癌手術の既往がヒントとなりますが，変性疾患や感染の可能性も念頭に置いておく必要がありますね。

質問6

検査は何を行いますか？

外来でまず行える検査は単純X線です。何をオーダーするか，挙手をお願いします。

- ①腰椎2方向：正面，側面
- ②腰椎4方向：正面，側面，前後屈
- ③腰椎6方向：正面，側面，前後屈，両斜位
- ④その他

研修医の回答

- ①が圧倒的多数。②に数名，③④は挙手なし。

上級医の解説

①でも十分ですが，この症例の場合は変性疾患の可能性も考慮し，腰椎の不安定性の有無もみたいと考えたので②の前後屈を加えました。また，腰椎分離症を疑う場合には③の斜位でははっきりすることがあります。Scotch terria sign という用語を聞いたことがある方もいると思います。

この症例の単純X線を図1a, bに示します。

質問7

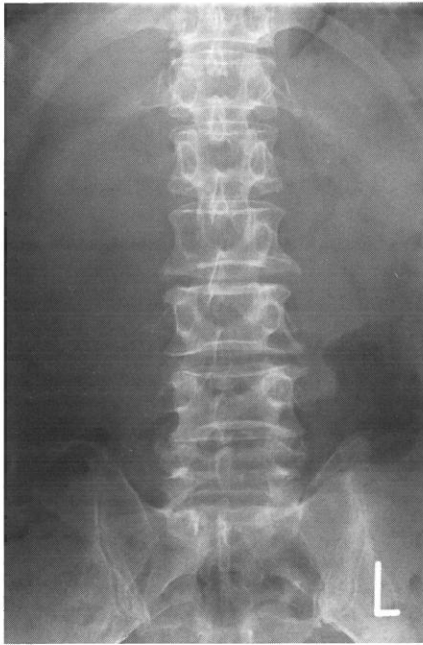所見を述べてください。

研修医の回答

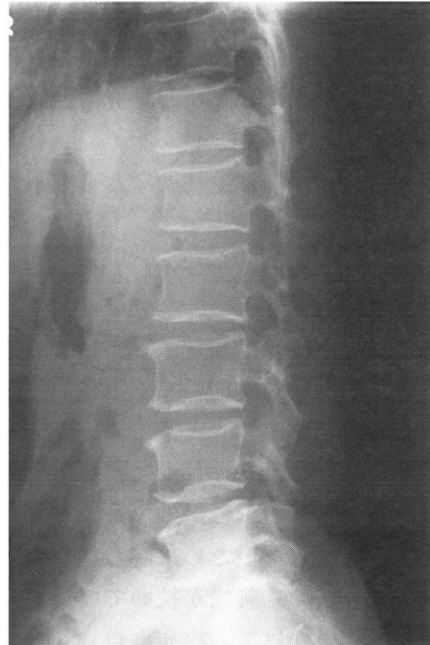- ・椎体の形は保たれているし，側弯もないようです。骨棘はありますが年齢を考えるととくに異常はないように思います。
- ・わかりにくいですが，第2腰椎の椎弓根の陰影に左右差があるようにみえます。

上級医の解説

いわゆる「pedicle sign」といわれる，椎弓根陰



a



b

図1 a・b 単純X線像：第2腰椎椎弓根の消失

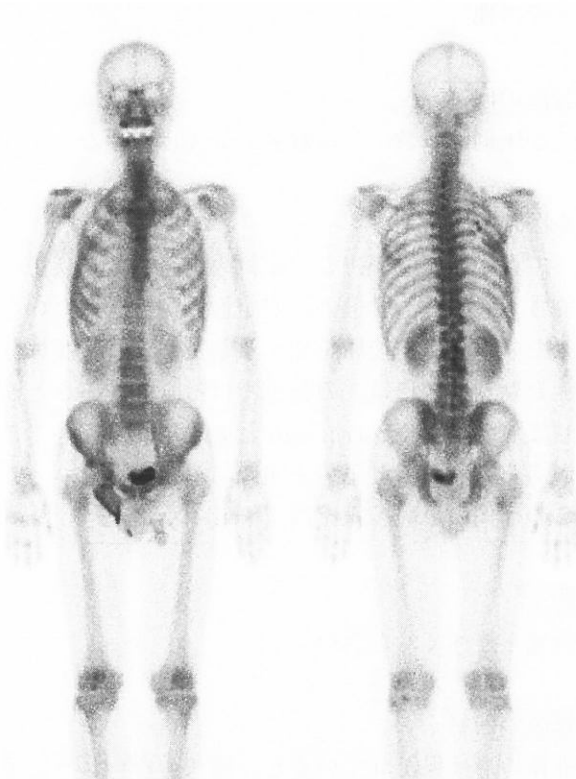

図1 c 骨シンチ：上位腰椎右側に異常集積

影の消失を第2腰椎の右に認めます。鑑別疾患として転移性腫瘍を第一に挙げましたから、見逃してはいけない所見ですね。

この症例の場合は、MRIや骨シンチを行ったところ図1c, d, eに示す所見を認め、肺癌の腰椎転

移であったことが判明しました。

【ここがポイント】

- \* 1カ月以上持続し、安静時に消失しない腰痛がある場合はとくに注意を要する。
- \* 既往歴の聴取が重要。
- \* 単純X線から得られる情報は多いが、X線変化がはっきりしないケースも多い。病歴、身体所見、既往歴から精査が必要と考える場合にはCT、MRI、骨シンチを行う。
- \* 診断確定せずに経過をみるケースでは、腰痛が続く場合や、下肢症状や膀胱直腸障害が出現した場合には再診あるいは整形外科を受診するよう説明しておく。

症例3

83歳 女性

主訴：腰痛

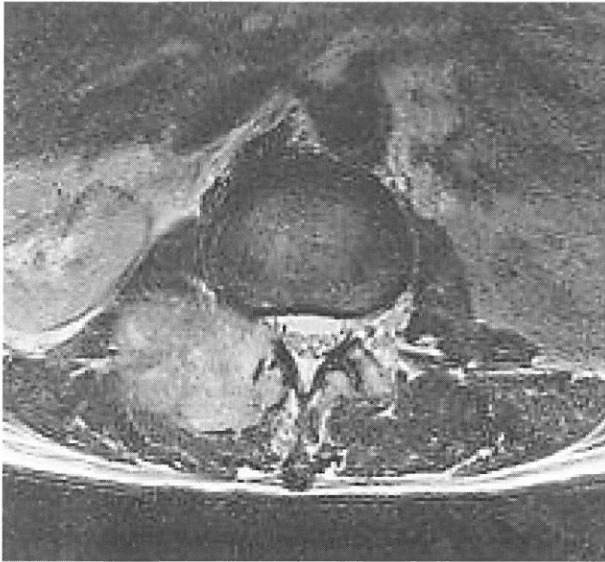
この症例は、内科入院中に腰痛を生じて整形外科に診療依頼があった方です。

質問8

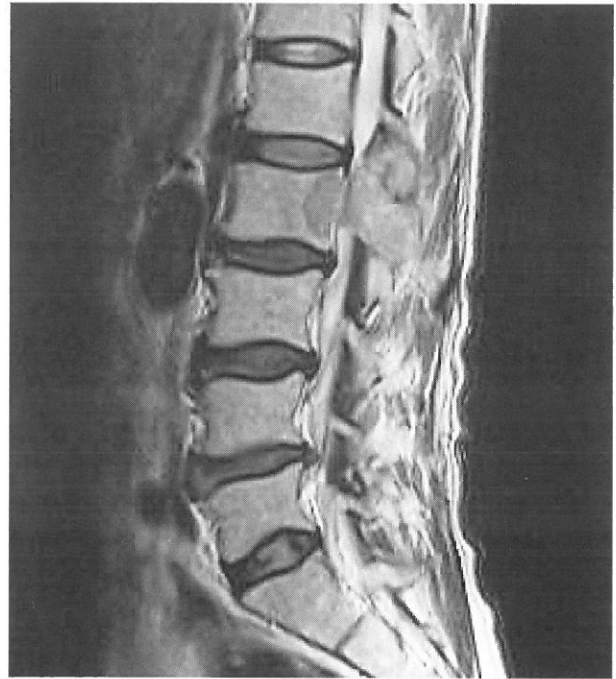問診では何を聞きますか？

研修医の回答

・症例2と同じように、痛みの性状と部位、転倒し



e



d

図1 e・d MRI T2WI：第2腰椎に腫瘍

たとか重たいものを持ったとか発症の契機、体動など誘発増強因子がないかを聞きます。発熱の有無や、既往歴も聴取します。

**上級医の解説**

認知症もある場合には本人から得られる情報は少ないので、家族や看護師から得られる情報も重要です。

この症例は、慢性腎不全のため入院中でした。2日前に転倒などの明らかな誘因なく腰痛が出現し、徐々に増強傾向となりました。体を動かすと疼痛が増強し、座位もとれなくなりました。他の既往歴としては高血圧と高脂血症だけです。発熱はありません。

**質問9**

診察ではどういう点に注意して診察しますか？

**研修医の回答**

- ・疼痛の範囲と叩打痛の有無、知覚と徒手筋力検査、腱反射について診察します。
- ・内科的疾患の可能性もあるので、Costovertebral angle (CVA) 叩打痛の有無も大事だと思います。

**上級医の解説**

そのとおりです。可能であれば亀背や側弯など外観上の姿勢も観察します。

この症例は、認知症があり、疼痛が強くベッド上での診察にとどまりました。上位腰椎付近に叩打痛がありました。認知症のため知覚障害や筋力低下の有無については診察が困難でした。ただし足関節や足趾の運動は可能でした。腱反射は亢進や減弱は認めません。CVAの叩打痛は、腰椎に響くためはつきりしませんでした。

**質問10**

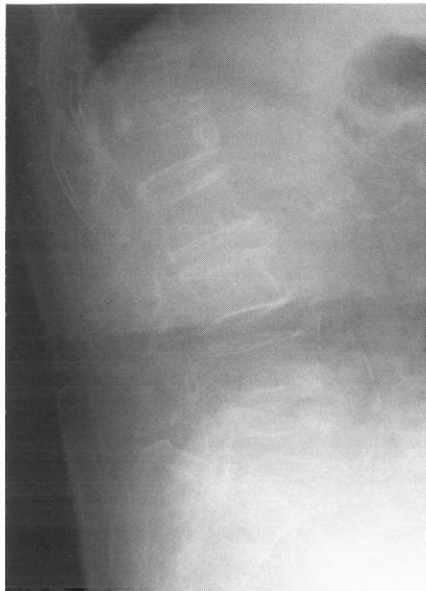鑑別診断を挙げてください。

**研修医の回答**

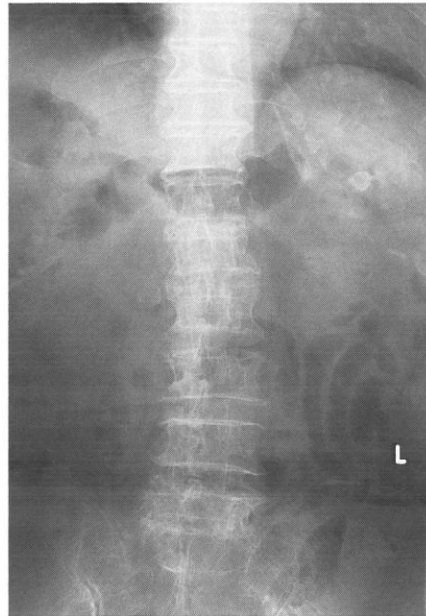- ・高齢女性であることを考えると、まずは圧迫骨折を疑います。変形性腰椎症も考えます。
- ・癌の既往がなくても転移性腫瘍も否定できないと思います。同様に可能性は低いと思いますが、感染性疾患も否定はできないと思います。

**上級医の解説**

では検査ですが、前回と同じように挙手をお願いします。



a



b

図2 a・b単純X線像：第1，第5腰椎の圧潰変形

**質問11**

検査は何を行いますか？

- ①腰椎2方向：正面，側面
- ②腰椎4方向：正面，側面，前後屈
- ③腰椎6方向：正面，側面，前後屈，両斜位
- ④その他

**研修医の回答**

①が圧倒的多数。②に数名，③④は挙手なし。

**上級医の解説**

この場合は疼痛部位を考えて④，第1腰椎を中心に2方向でオーダーしました。①腰椎のみでは，下位胸椎が撮像範囲に含まれない可能性があるからです。身体所見を元に検査をオーダーするよう心がけてください。

また入院患者で動くことが困難な場合にはポータブルX線でオーダーすることもあります。さて，この患者さんもポータブルで撮影しました，単純X線像を図2a，bに示します。

**質問12**

所見を述べてください。

**研修医の回答**

・圧迫骨折を認めます。第5腰椎と，第1腰椎でし

ょうか。

- ・全体に骨棘や椎間関節の硬化など変性変化が強いようで，椎弓根の消失ははっきりしません。

**上級医の解説**

この画像ではわかりにくいですが，第1腰椎と第5腰椎の圧潰変形を認めます。

さて，圧迫骨折の場合は新鮮な骨折と，陳旧性の骨折がありますが，X線でははっきりしないこともしばしばです。その場合は追加で検査することもあります，何でしょう。

**研修医の回答**

MRIですか？

信号の違いで新鮮圧迫骨折と陳旧性圧迫骨折を判別します。この症例のMRIを図2c，dに示します。第1腰椎はT1強調画像で低信号，T2強調画像で高信号を呈し，第5腰椎はT1，T2とも等信号でした。身体所見に矛盾しない結果であることから，この症例は第1腰椎圧迫骨折による腰痛との診断に至りました。

**【ここがポイント】**

- \* 高齢者の場合は軽微な外傷で圧迫骨折を生じ得るのみでなく，今回のように明らかな外傷がなくて圧迫骨折を生じることはまれではない。

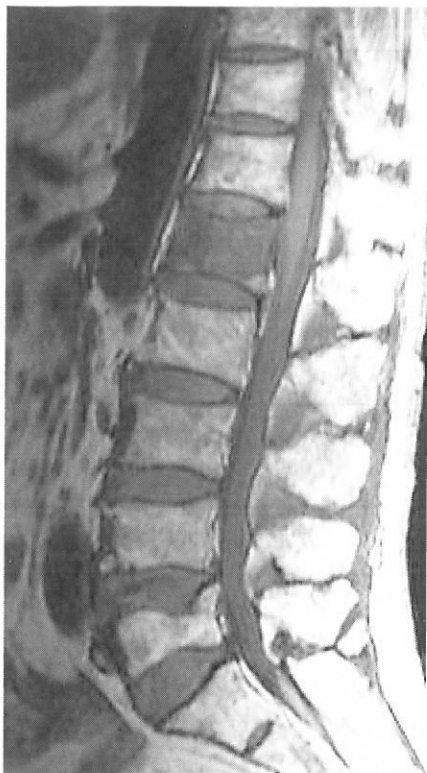

図2 c MRI T1WI：第1腰椎は低信号，第5腰椎は等信号

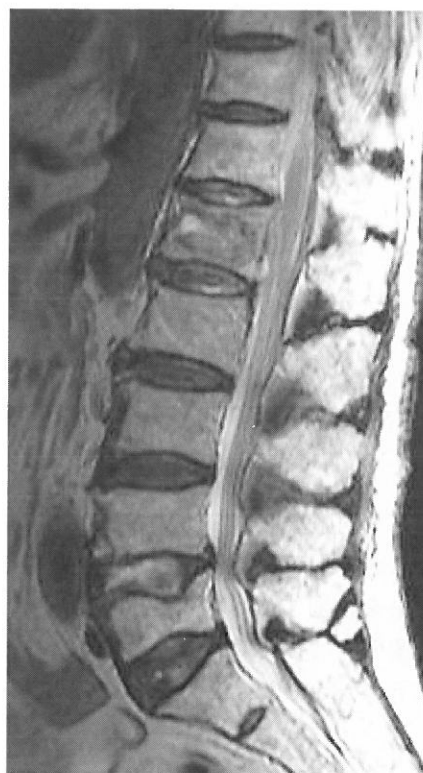

図2 d MRI T2WI：第1腰椎に高信号域を認める。第5腰椎は等信号

- \* 体動時痛が強く，叩打痛を認めることが多い。
- \* 単純 X 線では新旧がはっきりしないケースも多い。確定診断のためや，腰椎装具作成のために MRI で確認することもある。
- \* 圧潰が進行して脊髄／馬尾神経の圧迫を生じるケースもあるため，必ず整形外科を受診させることが重要。
- \* 下肢症状，膀胱直腸障害が出現した場合には再診するよう説明しておく。

### 腰痛のプライマリケア

脊椎由来の腰痛は動作と関連することが多いことを覚えてください。

プライマリケアの場において器質的な原因が判明したものは表1のとおりで，70-80%は原因疾患がはっきりせず，1カ月以内に症状が改善することがほとんどです。また，中には心因性腰背部痛もあり，症状が長引くことがありますので注意が必要です。

ここで，急性腰痛，いわゆる「ぎっくり腰」について簡単ですが説明します。

病歴：典型的には，中腰の姿勢（洗顔など）や，床

のものを拾う，荷物を持ち上げるなどの動作で急激に痛みを生じます。

病態：疼痛の部位として，椎間関節，椎間板，傍脊柱筋筋膜など諸説があります。

治療：

- ①疼痛が強いため安静を余儀なくされますが，可能であれば動いた方がよく，臥床は数日程度にとどめるよう指導します。疼痛が強い場合は簡易コルセットを処方することもあります。
- ②疼痛に対して非ステロイド抗炎症薬(NSAIDs)や筋弛緩剤を投与します。
- ③疼痛が落ち着いてきたら，物理療法（温熱，マッサージ，牽引など）や腰痛体操を行うこともあります。ここで重要なのは，他動よりも自動運動，つまり自ら動かす方が筋緊張や血流改善効果が高いといわれています。日本の高齢者の場合は，「腰痛体操」を指導しても理解されにくいので，私は「ラジオ体操」を大きな動作で行うように指導しています。なお，傍脊柱筋の筋力低下を生じる可能性があるため，漫然とコルセットを使用しないよう指導します。
- ④腰痛を繰り返さないための生活指導（体重減量，姿勢）も重要です。

表1 腰痛患者の仕分け，腰痛を生じる器質的疾患とその頻度

1	Nonspecific low back pain	
2	Back pain potentially associated with radiculopathy or spinal stenosis	
	腰部椎間板ヘルニア	4%
	脊柱管狭窄症	3%
	脊椎圧迫骨折	3%
3	Back pain potentially associated with another specific spinal cause	
	脊椎圧迫骨折	4%
	悪性腫瘍	0.7%
	化膿性脊椎炎	0.01%

身体所見や病歴などから器質的な異常を積極的に疑う場合は別ですが，腰痛の患者に対して最初から転移や感染を鑑別する目的で血液検査やCT，MRIなどの画像検査は必要ではないと考えます。重要なものは，以下の red flags を見逃さないようにすることです。

- ・症状：1カ月以上続く腰痛，夜間の安静時痛
- ・身体所見：馬尾神経症状，saddle anesthesia，排尿障害，肛門弛緩
  - とくに「馬尾症候群」：排尿障害と下肢運動知覚障害を呈した場合には緊急手術の適応です。
  - また，冒頭の症例でみてきたように，以下の場合には精査が必要です。
- ・悪性腫瘍を疑う red flags：50歳以上，癌既往，体重減少，夜間安静時痛
  - 骨転移の多い悪性腫瘍：肺癌，乳癌，前立腺癌，腎癌，甲状腺癌など
  - 前立腺癌骨転移の99%，乳癌骨転移の20%は造骨型といわれています。
  - 原発性脊椎腫瘍：多発性骨髄腫，脊索腫，巨細胞腫など
- ・圧迫骨折を疑う red flags：70歳以上，外傷歴（軽微なことも），ステロイド使用
- ・感染を疑う red flags：最近の感染，脊椎叩打痛，発熱，夜間安静時痛，免疫抑制状態

今回はアメリカ合衆国のガイドライン文献<sup>1)</sup>をベースにしています。表1のごとく患者をまず3群に分けたのち，アルゴリズムに基づいて検査，治療を進めます。ぜひ参考にしてください。

## ま と め

今回は腰痛をテーマにセミナーを行った。外来患者の主訴の大きな割合を占める症状であるものの，初期研修医が学び，接する機会が少ない主訴である。非特異的な腰痛が大半であるため，異常所見を見逃さない注意が必要だが，診断に固執するあまり疼痛に対する治療が遅れてはならない。

腰痛の生涯罹患率は約70%といわれる。頻度が高く，かつADL低下による社会逸失利益は大きい。一方で腰痛に対する薬物治療は，わが国ではNSAIDsがよく使われるが胃腸障害も多く，しかも効果は60-70%しか効かない。近年では貼付剤の登場により麻薬の非癌性疼痛に対する適用が拡大されつつある。

海外では腰痛診療ガイドラインが存在し，診断治療のプロセスが確立されている。本邦においては，整体やあん摩などの施術が普及しているという文化的背景もあり，画一的な診断治療プロセスは確立されていないのが現状である。現在日本整形外科学会と日本腰痛学会が共同で急性腰痛の診療ガイドラインを作製している段階である。

(担当 整形外科 数枝木齊)

## [文献]

- 1) A Joint Clinical Practice Guideline from the American College of Physicians and the American Pain Society. Diagnosis and Treatment of Low Back Pain. Ann Intern Med 2007 ; 147 : 478-91.