

内耳窓破裂症による眩暈と難聴

永井知幸[†]

IRYO Vol. 66 No. 3 (99-102) 2012

要旨

内耳窓破裂症によって外リンパが漏れると、眩暈と難聴がおこる。その症状は、突発性難聴や前庭神経炎やメニエール病に類似している。詳細な病歴の聴取、赤外線 CCD フレンツェル眼鏡下での眼振の観察、側頭骨ターゲット CT による漏れの有無の確認が診断に有用である。4年10カ月の期間に、90人92耳に内耳窓閉鎖術を行った。内耳窓破裂症はまれな疾患ではないと実感している。内耳窓破裂症の診断と手術治療によって、眩暈と難聴の患者を救うことは、耳鼻咽喉科医の義務である。

キーワード 内耳窓破裂症, 外リンパ瘻, メニエール病, 前庭神経炎, 突発性難聴

はじめに

内耳窓破裂とは、内耳の外リンパ液が中耳腔との境界（窓）を突き破り漏れ出る病態で、外リンパ瘻とも言われる。しかしながらその症状は難聴、めまい、耳鳴りなどであり、突発性難聴やメニエール病などと類似している。このためこれら類縁疾患の診断のもと診断、治療がなされている可能性も高い。しかしながら、ターゲット CT など近年の診断技術の進歩により、内耳の破裂など詳細な所見の把握が可能となった。本稿では、近年の技術進歩を用いた内耳窓破裂の診断と治療について解説する。

内耳の構造

耳の構造を図1に示す。音は耳介で集められ、中耳で音の振動は増幅され最後にアブミ骨を介して内

耳（図2）へと伝えられる。

内耳は、聴覚と平衡感覚の末梢受容器である。内耳は、音を感じる蝸牛、重力と直線加速度を感じる前庭にある2つの耳石器、ならびに回転を感じる三半規管から構成されている。感覚細胞は膜迷路の中にあり、膜迷路は骨迷路の中に浮いている。骨迷路と膜迷路の間隙を外リンパが満たしている。内耳の中耳に面した場所に2つの窓がある。卵円窓にはアブミ骨がはまっている。正円窓は膜でできている。音が聴こえている間は、アブミ骨と正円窓膜が振動し続けている。

内耳窓破裂症とは

内耳窓破裂症とは、卵円窓あるいは正円窓より外リンパ液が中耳に漏れる病気である。その結果、蝸牛に傷害が生じると、難聴と耳閉感と耳鳴りがおこり、

国立病院機構都城病院 耳鼻咽喉科

別刷請求先：永井知幸 国立病院機構都城病院 耳鼻咽喉科 〒885-0014 宮崎県都城市祝吉町5033-1
(平成22年10月29日受付, 平成23年12月9日受理)

Labyrinthine Window Rupture as a Cause of Vertigo and Hearing Loss

Tomoyuki Nagai, NHO Miyakonojo Hospital

Key Words: labyrinthine window rupture, perilymphatic fistula, Meniere's disease, vestibular neuritis, sudden hearing loss

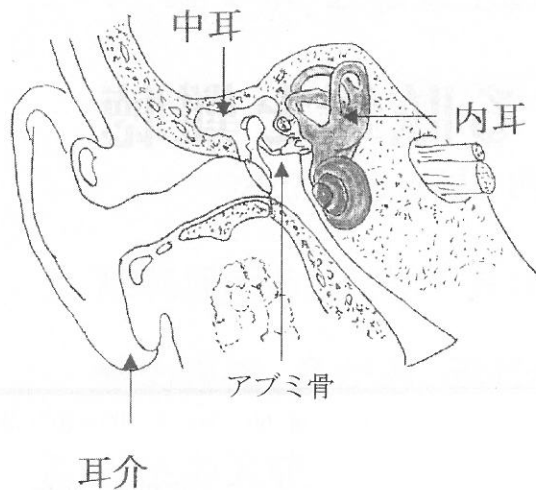


図1 耳の構造

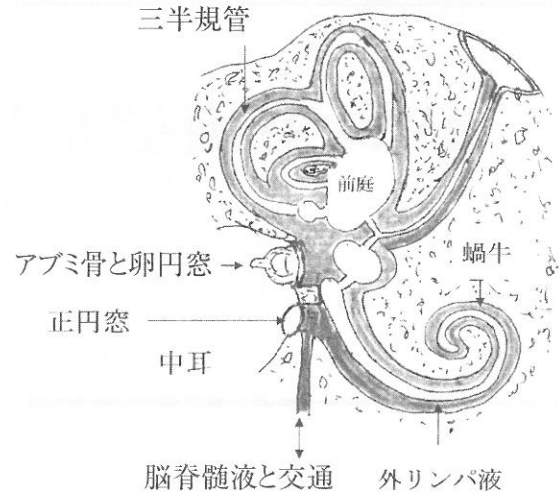


図2 内耳の構造

表1 内耳窓破裂症の年度別の初回手術件数と再手術症例数

	初回手術件数	再手術症例数
2006年5月～	3	0
2007年	4	2
2008年	24	1
2009年	28	1
2010年	29	2
～2011年3月	4	0

耳石器と半規管に傷害が生じると、眩暈やふらつきがおこる。

内耳窓破裂症の頻度

2006年5月から2011年3月までの期間に90人の92耳に内耳窓破裂症に対して手術を行った(表1)。内耳窓破裂症の手術件数が日本で一番多いのは、神戸市の新須磨病院で、年間に30件前後である。手術件数が二番目に多いのは、インターネットで検索した範囲では、都城病院で、手術件数は年間30件弱である(表1)。都城病院の医療圏は18万8千人であることから、全国で多くの内耳窓破裂症患者が手術の恩恵を受けられずにいると考えられる。

内耳窓破裂症の3つの分類

内耳窓破裂症の症状には3つのタイプがある(表2)。

急性難聴型：急に難聴が発症するタイプで、突発性難聴に似ている¹⁾。

表2 内耳窓破裂症の90人92耳の症状と発症契機

	急性難聴： 49人50耳	難聴のない 激しい眩暈： 6人7耳	ふらつきと 変動する難 聴：35人35 耳	人数の 合計
頭部打撲の既往	10人		10人	20
重量物の運搬など	10人	3人4耳	4人	17
鼻かみ	8人9耳			8
突発性難聴の既往	1人		8人	9
糖尿病	4人		1人	5
耳外傷	4人			4
飛行機搭乗による 気圧変化			2人	2
強大声	2人			2

49人50耳に手術を行った。眩暈を自覚しない人が23人、激しい眩暈をとまなう人が13人、ふらつきをとまなう人が13人であった。

難聴のない激しい眩暈型：聴力は正常で、急に発症した激しい眩暈が持続するタイプで、前庭神経炎に似ている²⁾。

6人7耳に手術を行った。3人が車椅子で、3人がストレッチャーで来院した。

ふらつきと変動する難聴型：変動する難聴とめまいを反復するタイプで、メニエール病に類似している³⁾。35人に手術を行った。

内耳窓破裂症を示唆する自覚症状

内耳窓破裂症を示唆する特有な自覚症状がまれにある。ポンと音がして発症、水の流れるような耳鳴、ぷつぷつという耳鳴、水の流れる感じである。また

耳の痛みをともなう場合がまれにある。

内耳窓破裂症の原因

内耳窓破裂症の原因となりうる行動、病歴には、頭部打撲、重量物の運搬や鼻かみや飛行機など脳脊髄圧の上昇、突発性難聴の既往、糖尿病、耳の外傷、強大音の暴露がある（表2）。

頭部を打撲すると、アブミ骨の位置がずれたり、アブミ骨の底板が骨折したりする。20人に発症の直前～数十年前に頭部打撲の既往があった。

外リンパは脳脊髄液と交通している。脳髄液圧と中耳圧との差が急激に大きくなると、内耳窓が破れる。17人が発症の5日以内に重量物の運搬などを行っていた。8人が鼻をかんでおり、2人が飛行機で旅行した後に発症した。潜水は内耳窓破裂症の原因であるが、自験例にはいなかった。当施設のある都城市は盆地で海が遠いためと考えられる。

突発性難聴の既往が9人にあった。今回の症状は眩暈が8人で、難聴の再発が1人であった。既往の突発性難聴の原因が、そもそも内耳窓破裂症であった可能性が考えられる。

内耳窓破裂症の5人が糖尿病の治療を行っていた。糖尿病で組織が脆くなるので、外リンパが漏れやすくなるのであろう。突発性難聴も、糖尿病に罹患している比率が20%前後と高い⁴⁾。

耳の外傷は内耳窓破裂症の原因となる。耳外傷には、耳搔きや綿棒が耳小骨に当たる直達性の耳外傷と、平手打ちやバレーボールが外耳に当たる介達性の耳外傷がある。4例中3人が直達性の外傷で、1人が介達性の外傷であった。

強大音を聞くと、アブミ骨筋が収縮し、アブミ骨底板の前脚側が浮き上がる。2人が、発症の数日前から直前に強大音を聞いていた。

内耳窓破裂症の生理機能検査

聴力の経過は診断に有用な情報である。急性の難聴、進行する難聴、変動する難聴は、内耳窓破裂症の可能性を考える。

仰臥位で行う頭位眼振検査が、診断に有用である。内耳窓破裂症では、患側の耳を下にすると外リンパの漏れが多くなり、眼振が大きくなることが多い。観察には、フレンツェルの眼鏡に赤外線 CCD カメラを付けた市販品を用いている。画像をテレビ画面

に表示して、細かい目の動きを観察している。

CTによる内耳窓破裂症の診断

側頭骨ターゲット CT は本来中耳に存在しない中耳に漏れた少量の外リンパ液を検出できる。中耳鼓室腔で内耳窓周囲の鏡面形成と半球状の陰影、正円窓窩の1/3以上充満する陰影と半球状の陰影、正円窓の部分的膨隆は内耳窓破裂症を示唆する所見である¹⁾。

内耳窓破裂症の治療

内耳窓破裂症の治療は安静による保存的治療か手術である。外リンパの漏れが止まっている症例の手術を避けるために、内耳窓破裂症を示唆するCT所見が存在することを手術適応の必須条件としている。

急性の難聴は早期に手術をしないと聴力が回復しない。急性の難聴で眩暈をともなっている症例、仰臥位で頭位眼振がある症例、難聴が日に日に悪化している症例は早急に手術を受けることを勧めている。

難聴がない激しい眩暈のタイプの症例は、手術の時期が遅れても後遺症が残らないが、激しい眩暈には早期の手術を勧めている。

持続するふらつきと変動する難聴の症例は、手術によってふらつきは消失するが難聴の改善は期待できないけれども、難聴の進行を防ぐことができる。

手術方法と治療成績

手術は全身麻酔下に耳後切開で行う。外耳道後壁の骨を削除し、内耳窓を観察する。92耳で外リンパが漏れる部位は、卵円窓が26耳、正円窓が7耳、卵円窓と正円窓が59耳であった。両方の内耳窓に筋膜を詰め漏出を防止、その外側をスポンゼルで補強した。

6人に再手術を行った。再手術時の症状は、1人が聴力の悪化で、5人が眩暈の再発であった（表1）。眩暈が再発した5例中1人は、両側の手術を行った症例で、両側の卵円窓と正円窓から外リンパの漏れが多量であった。左耳の再手術後もふらつきは改善しなかったため、神経内科を受診して脊髄小脳変性症と診断された。脊髄小脳変性症と内耳窓破裂症との関係は不明である。

4例の聴力が手術後に悪化した。2例は原因が鼻かみによる急性難聴で、手術所見では、2例とも漏

れが多量であった。残りの2例の主訴は、眩暈であった。1例は子供の時に頭部打撲の既往がある43歳の女性で、12年前に突発性難聴と診断され他病院で治療を受けた。その後に変動する難聴と眩暈が続いていたために、内耳窓閉鎖術を行った。正円窓から卵円窓に及ぶ蝸牛骨折があり、術後に眩暈を繰り返しながら聴力が悪化した。もう1例は電線の束を引っ張った後に発症した持続する激しい眩暈の症例である。初回の手術後に眩暈が止まらなくて、再手術で正円窓を再度閉鎖した後も眩暈が続いて聴力が17dB悪化した。

考 察

一般に世界的にほとんどの急性感音性難聴は、突発性難聴と診断されている。突発性難聴の原因は不明であり、自然治癒がある。副腎皮質ホルモン、循環改善剤、高圧酸素治療など種々の保存的治療法が行われているが、治療法の間には治療成績の有意差はない⁵⁾⁻⁷⁾。

内耳窓破裂症にも自然治癒がある。突発性難聴の多くが内耳窓破裂症であろうと仮定すると、治らない突発性難聴は自然治癒しない内耳窓破裂症であると考えることができる。手術が必要な内耳窓破裂症を急性感音性難聴から除外すれば、残った突発性難聴の治療成績が向上するはずである。

CT検査を用いて、急性感音性難聴の中から内耳窓破裂症の可能性がある症例を選び出して、受診から早期に手術を行った¹⁾。2006年5月から2010年5月までの期間に治療を行った60dB以上の急性感音性難聴は、48人の49耳である。34人の35耳に内耳窓閉鎖術を行った。14人に保存的治療を行った。

内耳窓閉鎖術を行った35耳の57%が、治癒（左右差なく回復）あるいは著明改善（250Hzから4kHzの5周波数の平均する5分法で、30dB以上の聴力の回復）した。高音域の難聴は回復し難い傾向があった。また全聾は治癒しなかった。

保存的治療の成績は、全聾を除いた60-110dBの8症例は、治癒と著明改善が88%であった。全聾の6例の内、2例が改善し4例が不変であった。内耳窓破裂症を示唆する所見が全聾の2例のCTに存在した。全聾の他の1例は1年後に眩暈がして鼓室試開を行ったところ、卵円窓から外リンパが漏れていた。

文献では、60dB以上の突発性難聴の保存的治療成績は、治癒と著明回復を合わせて50%以下であ

る⁵⁾⁻⁷⁾。内耳窓閉鎖術は、急性感音性難聴の一般的な治療法ではない。しかし、内耳窓破裂症は急性感音性難聴の原因としてまれではないことを、実感している。1週間以内、できれば数日以内に内耳窓破裂症の手術を行えば、聴力の治癒が期待できる。急性感音性難聴から内耳窓破裂症を除外することで、突発性難聴の治療成績を向上させることができる。

おわりに

内耳窓破裂症の病対や治療法は突発性難聴、メニエール病とは本質的に異なり、早急な診断のもと内耳窓閉鎖術により改善が期待できる。

突然出現しためまいや難聴を訴える患者に対して、耳鼻咽喉科医は病歴聴取に加え、眼振の観察、ターゲットCTによる画像診断を的確に行い、正確な鑑別診断を行い治療を選択することが、めまいと難聴の患者を救う義務である。

〔文献〕

- 1) Nagai T, Nagai M. Labyrinthine window rupture as a cause of acute sensorineural hearing loss. *Eur Arch Otorhinolaryngol* 2012; 269: 67-71.
- 2) Singleton GT. Diagnosis and treatment of perilymph fistulas without hearing loss. *Otolaryngol Head Neck Surg* 1986; 94: 426-9.
- 3) Fitzgerald DC. Perilymphatic fistula and Meniere's disease. Clinical series and literature review. *Ann Otol Rhinol Laryngol* 2001; 110: 430-36.
- 4) Aimoni C, Bianchini C, Borin M et al. Diabetes, cardiovascular risk factors and idiopathic sudden sensorineural hearing loss: a case-control study. *Audiol Neurootol* 2010; 15: 111-5.
- 5) Byl FM Jr. Sudden hearing loss: eight years' experience and suggested prognostic table. *Laryngoscope* 1984; 94: 647-61.
- 6) Chang NC, Ho KY, Kuo WR. Audiometric patterns and prognosis in sudden sensorineural hearing loss in southern Taiwan. *Otolaryngol Head Neck Surg* 2005; 133: 916-22.
- 7) Cvorovic L, Deric D, Probst R et al. Prognostic model for predicting hearing recovery in idiopathic sudden sensorineural hearing loss. *Otol Neurotol* 2008; 29: 464-9.