

# 強直性脊椎炎

八木 満<sup>†</sup> 塩田 匡宣 町田 正文 白井 宏

IRYO Vol. 66 No. 5 (214-219) 2012

【キーワード】 強直性脊椎炎, 血清反応陰性脊椎関節炎, 腱付着部炎

## 要旨

強直性脊椎炎 (Ankylosing Spondylitis : AS) は自己免疫反応による慢性進行性の疾患であり, 主に四肢関節, 脊椎, 仙腸関節に炎症所見を呈する。典型例では20代の男性に発症し, 初発症状は背部の痛みと進行性の脊椎の可動性の減少である。また, 股関節炎, 肩関節炎, 腱付着部炎が多くの場合にみられる。運動器以外の疾患としてぶどう膜炎を合併することが知られている。ASは, 他の炎症性疾患にともない発症する脊椎関節炎 (sero-negative spondyloarthritis) などとともに血清反応陰性脊椎関節炎と分類されている。この疾患群の特徴は血液中的リウマトイド因子が陰性であり (血清反応陰性), 仙腸関節と脊椎, 四肢の関節に慢性炎症をきたすことである。診断基準は臨床所見であり, 仙腸関節のX線学変化と腰椎の可動域制限, 腰背部痛, 胸郭の拡張制限の3つの臨床項目の組合せにより診断が確定される。治療としては, 非ステロイド性消炎鎮痛剤と理学療法の併用が第1選択であるが, 時に抗TNF (Tumor Necrosis Factor) -  $\alpha$  受容体製剤を用いる場合がある。ASでは, 進行すると脊柱が後弯変形し, 矢状面バランスの悪化や, 疼痛をきたす。また, 軽微な外傷で, 非常に不安定な特徴的な脊椎の骨折を呈し, しばしば治療に難渋する。これらの場合には外科的治療の選択となる。

## はじめに

強直性脊椎炎 (Ankylosing Spondylitis : AS) は自己免疫による慢性進行性の炎症性疾患であり, 主に体幹に近い四肢関節 (とくに肩関節, 股関節), 脊椎, 仙腸関節を含む<sup>1)-4)</sup>。臨床上的主症状は背部の痛みと進行性の脊椎の可動性の減少である。また, 股関節, 肩関節, 腱付着部炎が多くの場合に合併する。関節外疾患として, ぶどう膜炎を合併することが知られている<sup>4)</sup>。近年, 乾癬等の皮膚疾患, 潰瘍性大腸炎, クロウン病などの腸疾患, ベーチェット病やライター症候群という原因不明の疾患にともない発症する脊椎関節炎などとともに血清反応陰性脊椎関節炎 (sero-negative spondyloarthritis) と分類されている<sup>1)</sup>。この疾患群の特徴は血液中的リウマチ反応が陰性であり (血清反応陰性), 仙腸関節と脊椎, 四肢の関節に慢性炎症をきたすことである。本稿では AS の病因, 治療に関しての最近の知見を記述した。

## 疫学

ASは青壮年期の男性に好発し, 男女比は約4対1である。罹患率は人種により異なり, 白人で0.2-1%程度, 日本人では0.0065-0.1%程度と報告されている<sup>2)-5)</sup>。患者数がきわめて少ない疾患であるた

国立病院機構村山医療センター 整形外科 †医師  
 別刷請求先: 八木 満 国立病院機構村山医療センター 整形外科 〒208-0011 東京都武蔵村山市学園2-37-1  
 (平成24年3月5日受付, 平成24年5月11日受理)  
 Ankylosing Spondylitis  
 Mitsuru Yagi, Masanobu Shioda, Masafumi Machida and Hiroshi Usui, NHO Murayama Medical Center  
 Key Words: ankylosing spondylitis, sero-negative spondyloarthritis, enthesopathy

め1991年に「日本 AS 研究会」が発足し、これにともない患者会である「日本 AS 友の会」も設立された。平均初発年齢は23歳前後であり、初期症状として頸部や背部の痛み、可動域の制限といった非特異的症候を呈する<sup>4)</sup>。

これまで、ASの病因に関して明らかとなっていることは限られる。ヒト白血球抗原 (HLA) B-27との強い関連が30年以上前から明らかになっている一方で、HLA-B27のASの病因との関連はいまだ明らかでない (HLA-B27陽性率90%前後、ただし保険適応外検査)<sup>2)-6)</sup>。ASは多遺伝子疾患であり、HLA-B27抗原の一部が関節炎を惹起するペプチド蛋白であるとする説がある一方、EvansらはAS患者では小胞体でのペプチド分解酵素の遺伝子 ERAP1 の異常により HLA-B27抗原の H鎖のミスフォールディングがおこり、HLAの抗原提示に異常をきたすことがASの病因であることを発見し報告している<sup>3)7)</sup>。また、BuonocoreらはIL-23受容体の感受性の異常が腸管内のクレブシエラ菌に対する免疫応答の異常を引き起こし、慢性炎症の原因となっていると報告している<sup>8)</sup>。これまでのところ、正確な病因は明らかでない。病理学的には、靭帯・腱・関節包が骨に付着する部分の慢性炎症 (腱付着部炎: Enthesopathy) であり、進行すると癒痕組織となって石灰化がおこり、骨に置換され、やがて強直する<sup>3)</sup>。

## 診断

ASの患者の多くは思春期や青年期に頸部や背部の痛み、可動域の制限、3関節以下の違和感といった比較的非特異的な症状で来院する 경우가多く、初期にはレントゲン所見に乏しく、患者の初発年齢が比較的若いことから、疲労性の痛みとして見逃がされやすい。進行すると胸椎の後弯や股関節の伸展制限から、矢状面バランスの著明な悪化にともない疼痛や日常生活に支障をきたす。胸肋関節や肋横関節の可動域の低下にともない胸郭の運動制限が出現し、コンプライアンスが低下し、呼吸機能の低下が生じる。関節外症状として、全身の倦怠感、体重減少、軽度の発熱があり、約半数に急性前部ぶどう膜炎 (Acute anterior uveitis: AAU) を合併する。また、ごくまれに心内膜炎を合併する場合があるので注意が必要である (表1)。ASは症例により多彩な病状経過をとるために予後の予測が困難な疾病

表1 強直性脊椎炎の随伴症状

運動器症状	頻度
筋腱移行部の痛み (Enthesopathy)	40%
関節痛	20%
関節外症状	
急性前部ぶどう膜炎	20-50%
心内膜炎	0.5%

である。井上らの国内患者の報告では、患者自身の印象によるその後の病状経過については、症状が継続的に進行する進行・増悪型1.7%、症状の寛解、増悪を繰り返す多周期型35.0%、初発症状の後悪化をしない初期増悪→プラトー型43.3%、壮年期に入り寛解する単周期型20.0%であった<sup>4)</sup>。

画像所見としては、単純レントゲン像で、一側あるいは両側の仙腸関節炎、竹の節のように連続的に連なって変形し、癒合した脊椎 (Bamboo spine) が特徴である (図1)。一方で、初期にはレントゲン所見に乏しく、他の疾患との鑑別に難渋する。また、この進行期には脊椎は後弯変形し、特徴的な前のめりの姿勢をとる。体幹に近い四肢関節では、進行期には関節裂隙の狭小化や関節の癒合 (強直) を呈する (図2)。

血液検査所見では非特異的炎症所見 (赤血球沈降速度 (ESR) の亢進、炎症反応 (CRP 高値)) を認めるが、リウマトイド因子 (RF) は通常陰性である。患者の90%はHLA-B27抗原が陽性である。HLA-B27はAS患者以外でもしばしば陽性となるが、陽性率は人種間、地域間で差があり、イヌイットやネイティブアメリカンでは約50%、白人では人口の7%で陽性を示し、日本人では人口の2.5%で陽性を示す<sup>2)-4)</sup>。ASの診断は直接的な検査はなく、疫学的診断基準によって行う。Bennettらにより1968年に発表されたNew York Criteriaがもっとも一般的に用いられている診断基準である<sup>9)</sup>。国内では東京都特殊疾病 (難病) 申請のための診断基準が用いられる場合も多いが、細部を除いて内容はほぼ同一である<sup>4)</sup>。どちらも診断基準として、仙腸関節のX線学変化と腰椎の可動域制限、腰背部痛、胸郭の拡張制限の3つの臨床項目の組合せにより診断が確定される (表2)。

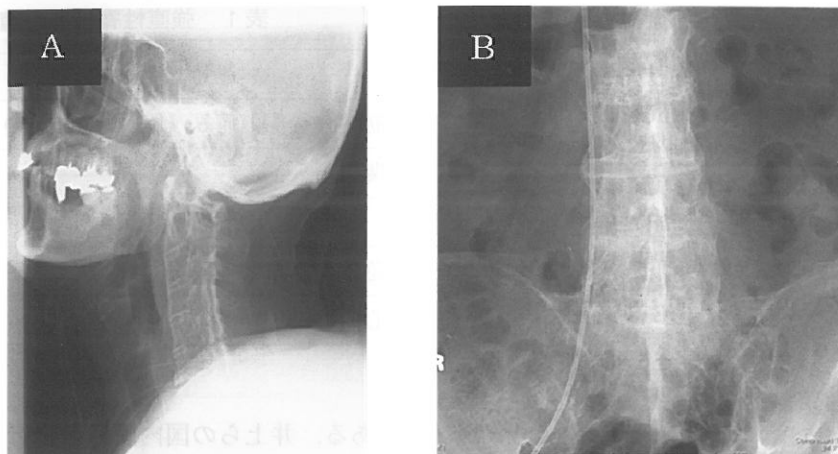


図1 頸椎単純X線側面像(A)および腰椎単純X線正面像(B). 頸椎, 腰椎は癒合し, 竹の節変形 (Bamboo Spine) を呈す. また, 両側の仙腸関節は完全癒合している.

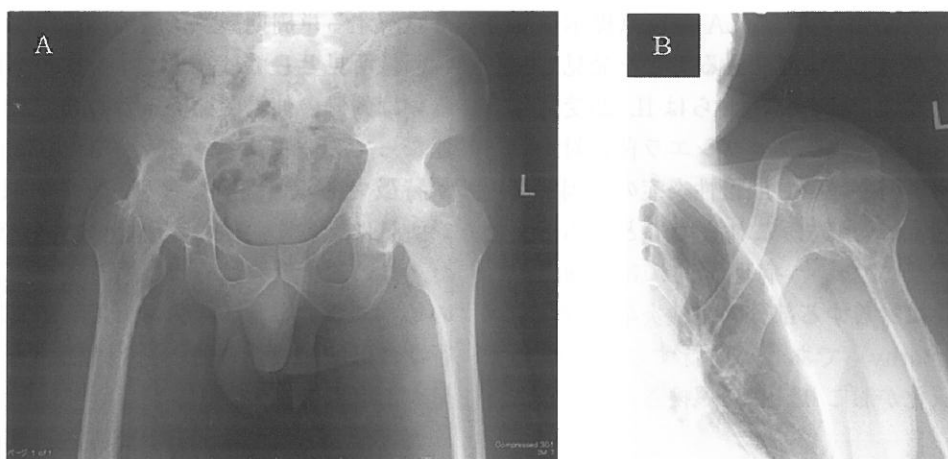


図2 両股関節単純X線正面像(A). 左股関節裂隙が狭小化し, 右股関節は関節裂隙が消失し強直している. 左肩単純X線正面像(B). 左肩関節は強直している.

## 治療

ASの治療は疼痛の軽減と関節可動域の維持を目的としたものである。疼痛の軽減のための第1選択は非ステロイド性消炎鎮痛剤の使用である。約80%の患者の疼痛は非ステロイド性消炎鎮痛剤の使用でコントロールが可能である。また、関節可動域の維持のために、家庭での運動を含めた理学療法を積極的に併用することが有用である。非ステロイド性消炎鎮痛剤の使用によっても長期に改善傾向のない患者には、疾患修飾性抗リウマチ薬 (Disease-modifying antirheumatic drug: DMARD) が有効という報告もあるが、脊椎の症状に関してはその有効性は明らかでない<sup>10)</sup>。同様にサルファ剤やメトトレキサートなどの免疫抑制剤も、関節症状には一部有効と

する報告もあるが、脊椎症状に関しての有効性は明らかでない。慢性炎症時にマクロファージから分泌され、インターロイキン2などの炎症を惹起するサイトカイン等の分泌を亢進するサイトカインであるTNF $\alpha$ 受容体 (Tumor Necrosis Factor  $\alpha$ ) に対するモノクローナル抗体製剤 (インフリキシマブなど) を用いた治療は非ステロイド性消炎鎮痛剤でのコントロールが困難な症例に対して、脊椎症状、関節症状ともに有効であると報告されている<sup>11)</sup>。

脊椎に対する手術として、著しい後弯変形をきたし、疼痛や矢状面バランスの悪化により、歩行困難な症例に対して、骨切り術を併用した後方矯正固定術を行う場合がある(図3)<sup>12)</sup>。この手術は脊柱をくさび状に骨切りし、大きな前弯を獲得する有用な術式であるが、技術的に難易度が高く、麻痺などの神

表2 東京都特殊疾病（難病）申請のための診断基準

確実例：1. の(1)(2)(3)のうち1項目以上陽性及び2. の仙腸関節X線像で両側仙腸関節炎2度以上のもの

疑い例：HLA-B27陽性でかつ、2. の仙腸関節X線像で両側仙腸関節炎2度以上、又は片側3度以上のもの

X線画像（仙腸関節及び脊椎）の添付を要す（更新時は提出不要）

### 1. 主要症状

- (1) 腰痛（3か月以上、運動で軽快し、安静による効果なし）
- (2) 腰椎の可動制限（前屈測定：後腸骨棘の高さで、垂直に測定した10cmの間隔が前屈で伸延した長さが5cm以下、側屈測定：腋窩正中線状上で、任意に引かれた20cmの線が側屈で伸延した長さが5cm以下）
- (3) 胸郭拡張の低下（胸郭拡張測定検査：第4肋間の高さで最大吸気時の胸囲と最大呼気時の胸囲の差が2.5cm以下）

### 2. 仙腸関節X線像

- 0度：正常  
 1度：疑い  
 2度：軽度（小さな限局性の侵食像や硬化像）  
 3度：中等度（侵食像や硬化像の拡大、関節裂隙狭小）  
 4度：強直

### 〈鑑別除外診断〉

Reiter症候群、乾癬性関節炎、腸疾患合併関節炎、反応性関節炎等

経症状を合併する場合も多い<sup>12)</sup>。アメリカ側弯症学会の会員を対象とした調査では、この手術の合併症発生率は約39%と報告されている<sup>13)</sup>。また、比較的高齢のAS患者において、転倒などの軽微な外傷により、チョークを折ったような非常に特徴的な骨折（Chalk Stick Fracture）を来す場合がある（図4）<sup>14)-16)</sup>。ASの脊椎骨折は胸腰椎移行部と下位頸部に好発し、非常に不安定で、時に多発することもあり、死亡率が高く、十分な全身管理と強固な脊椎固定術を必要とする<sup>17)-20)</sup>。これまでのところASの慢性炎症による関節や脊椎の強直を完全にコントロールする治療法は確立されていない。ASの進行性の炎症の病因を明らかにすることが今後の新たな治療の進展につながるであろう。

## まとめ

ASは脊椎および四肢近位の関節の自己免疫による慢性進行性の炎症により、関節可動域の著明な減少および強い疼痛をきたす疾患である。病初期には画像所見に乏しく、診断することは比較的困難な場

合が多い。これまでのところ病因は完全には解明されておらず、また、炎症の進行を完全にコントロールする治療も確立されていない。ASの病因を明らかにすることが根本的な治療の確立につながるであろう。

### 〔文献〕

- 1) 脊椎脊髄病用語辞典（改定第4版），日本脊椎脊髄病学会編．東京：南江堂；2010：p121.
- 2) Samartzis D, Liu JC. Ankylosing spondylitis. In: Batjer HH, Loftus C, eds. Textbook of Neurological Surgery. Philadelphia, PA: Lippincott-Raven; 2002: p1713-23.
- 3) Fox MV, Onofrio BM. Ankylosing spondylitis. In: Menezes AH, Sonntag VH, eds. Principles of Spinal Surgery. Vol 1. New York, NY: McGraw Hill; 1996: p735-50.
- 4) 井上 久. わが国における強直性脊椎炎患者の実態. リウマチ科 2010; 28: 137-41.

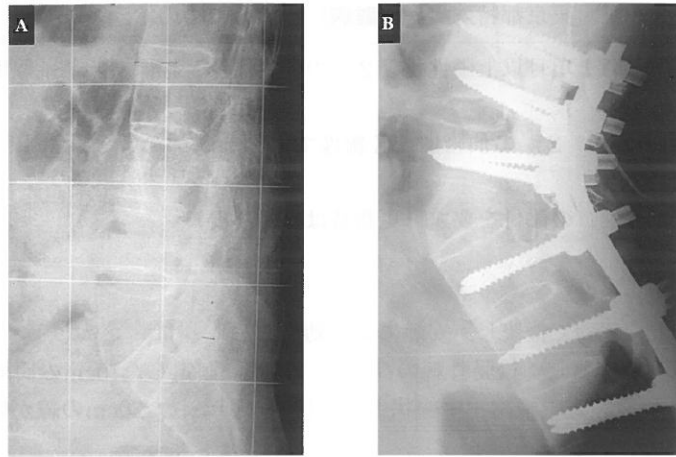


図3 術前腰椎単純X線側面像(A). 腰椎は生理的前弯が消失している. 術後腰椎単純X線側面像(B). 第2腰椎のPSO (Pedicle Subtraction Osteotomy) を併用した後方矯正固定術により, 腰椎の前弯が獲得されている.

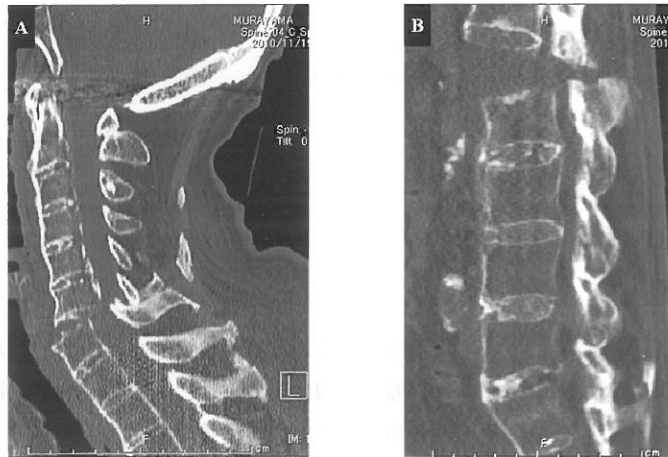


図4 85歳男性頚椎CT(A), および腰椎CT(B). 転倒後四肢麻痺となり来院. 特徴的な頚椎および腰椎のチョーク様骨折 (Chalk Stick Fracture) を呈する.

- 5) Meyer P. Diffuse idiopathic skeletal hyperostosis in the cervical spine. Clin Orthop Relat Res 1999 ; 359 : 49-57.
- 6) Brionez TF, Reveille JD. The contribution of genes outside the major histocompatibility complex to susceptibility to ankylosing spondylitis. Curr Opin Rheumatol 2008 ; 20 : 384-91.
- 7) Evans DM, Spencer CC, Pointon JJ, et al. Australo-Anglo-American Spondyloarthritis Consortium (TASC) ; Wellcome Trust Case Control Consortium 2 (WTCCC 2). Interaction between ERAP1 and HLA-B27 in ankylosing spondylitis implicates peptide handling in the mechanism for HLA-B27 in disease susceptibility. Nat Genet. 2011 ; 43 : 761-7.
- 8) Buonocore S, Ahern PP, Uhlig HH et al. Innate lymphoid cells drive interleukin-23-dependent innate intestinal pathology. Nature 2010 ; 464 : 1371-5.
- 9) Moll JM, Wright V. New York clinical criteria for ankylosing spondylitis. A statistical evaluation. Ann Rheum Dis 1973 ; 32 : 354-63.
- 10) van der Heijde D, Dougados M, Davis J et al. ASsessment in AnkylosingSpondylitis International Working Group. ASsessment in Ankylosing Spondylitis International Working Group/ Spondylitis Association of America recommendations for conducting clinical trials in ankylosing

- spondylitis. *Arthritis Rheum* 2005 ; 52 : 386-94.
- 11) Schett G, Coates LC, Ash ZR et al. Structural damage in rheumatoid arthritis, psoriatic arthritis, and ankylosing spondylitis : traditional views, novel insights gained from TNF blockade, and concepts for the future. *Arthritis Res Ther* 2011 ; 13 : S4.
  - 12) Sansur CA, Fu KM, Oskouian RJ Jr et al. Surgical management of global sagittal deformity in ankylosing spondylitis. *Neurosurg Focus* 2008 ; 24 : E8.
  - 13) Smith JS, Sansur CA, Donaldson WF 3rd et al. Short-term morbidity and mortality associated with correction of thoracolumbar fixed sagittal planed deformity: a report from the scoliosis research society morbidity and mortality committee. *Spine* 2011 ; 36 : 958-64.
  - 14) Broom M, Raycroft J. Complications of fractures of the cervical spine in ankylosing spondylitis. *Spine* 1988 ; 7 : 763-6.
  - 15) Olerud C, Frost A, Bring J. Spinal fractures in patients with ankylosing spondylitis. *Eur Spine J* 1996 ; 5 : 51-5.
  - 16) Backhaus M, Citak M, Källicke T. Spine fractures in patients with ankylosing spondylitis: an analysis of 129 fractures after surgical treatment. *Orthopade*. 2011 ; 40 : 917-20, 922-4.
  - 17) Caron T, Bransford R, Nguyen Q et al. Spine fractures in patients with ankylosing spinal disorders. *Spine* 2010 ; 35 : 458-64.
  - 18) Feldtkeller E, Khan M, Van Der Heijde D et al. Age at disease onset and diagnosis delay in HLA-B27 negative vs. Positive patients with ankylosing spondylitis. *Rheumatology international* 2003 ; 23 : 61-6.
  - 19) Trent G, Armstrong G, O'Neil J. Thoracolumbar fractures in ankylosing spondylitis. *Clin Orthop Relat Res* 1988 ; 227 : 61-6.
  - 20) Osgood CP, Abbasyn M, Mathews T et al. Multiple spine fractures in ankylosing spondylitis. *J Trauma* 1975 ; 2 : 163-6.