

経尿道的前立腺切除術後の尿道狭窄に対して尿道会陰瘻を造設し QOL の向上を認めた 1 例

浮田明見[†] 窪田理沙* 井上陽介* 市川孝治* 津島知靖*

IRYO Vol. 72 No. 1 (9-12) 2018

要 旨

症例は81歳，男性で，前立腺肥大症に対する経尿道的前立腺切除術（Transurethral resection of the prostate: TUR-P）後に尿道狭窄を合併した。尿道狭窄内視鏡手術を併用した尿道狭窄拡張術（尿道バルーンカテーテル）を行ったが，狭窄はさらに増悪し，膀胱瘻造設を余儀なくされた。膀胱瘻では定期的カテーテル交換が必要であり，カテーテルなしの状態を希望された。尿道会陰瘻造設術を行い，座位での排尿であるが排尿状態は良好となった。カテーテルなしの状態になり，患者の QOL は向上した。尿道会陰瘻造設術は，高齢者で皮膚移植や粘膜移植などをともなう拡大手術を望まない症例には考慮してよい手法と考える。

キーワード 尿道狭窄，経尿道的前立腺切除術，尿道会陰瘻

緒 言

前立腺肥大症に対する標準治療の1つに経尿道的前立腺切除術（Transurethral resection of the prostate: TUR-P）があり，本邦でも日常的に TUR-P が行われている。TUR-P の晩期合併症として尿道狭窄が報告されており，患者の QOL に大きく関与している。今回，TUR-P 後に尿道狭窄をきたし，経尿道的手術を行っても改善せず，尿道会陰瘻を造設し，QOL が向上した1例を経験したので，文献的考察を加え報告する。

症 例

患者 81歳，男性
 主訴 排尿困難
 既往歴 特記事項なし
 家族歴 特記事項なし
 現病歴 2009年10月，1年前からの排尿困難を主訴に精査目的で国立病院機構岡山医療センター 泌尿器科（当科）紹介となった。超音波診断で，前立腺体積は32 mlであり，そのうち移行域の体積は22 mlであった。膀胱鏡でも中等度の前立腺腫大を認め

国立病院機構岡山医療センター 教育研修部，*泌尿器科 †医師
 著者連絡先：津島知靖 国立病院機構岡山医療センター 泌尿器科 〒701-1192 岡山県岡山市北区田益1711-1
 e-mail: tsushima@okayamamc.jp

（平成29年5月1日受付，平成29年9月8日受理）

Improvement of Quality of Life by Perineal Urethrostomy for Urethral Stricture after Transurethral Resection of the Prostate: A Case Report

Asami Ukida, Risa Kubota*, Yousuke Inoue*, Takaharu Ichikawa*, and Tomoyasu Tsushima*, Department of Education and Training, NHO Okayama Medical Center, *Department of Urology, NHO Okayama Medical Center

（Received May. 1, 2017, Accepted Sep. 8, 2017）

Key Words: urethral stricture, Transurethral resection of the prostate (TUR-P), perineal urethrostomy

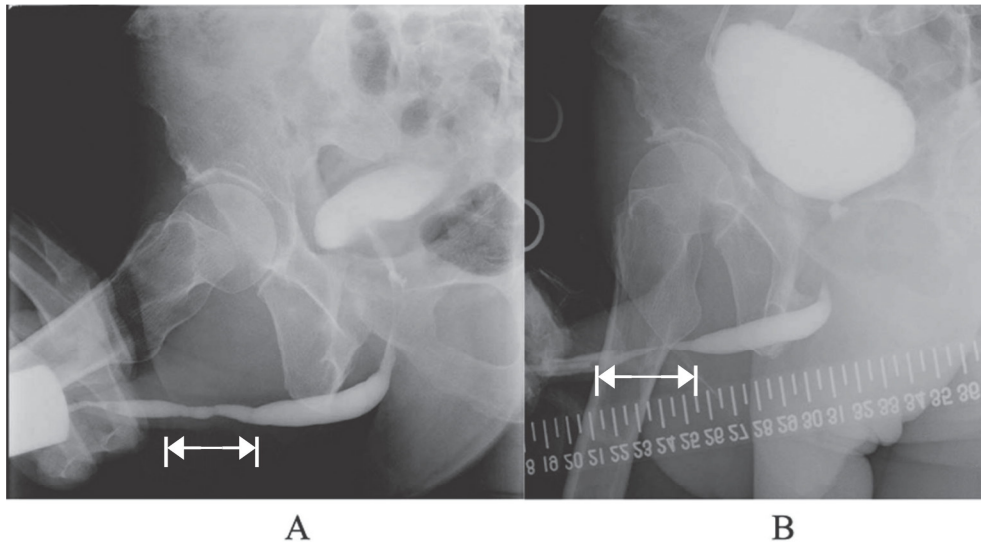


図1 A：バルーン拡張術，内尿道切開術前の膀胱尿道造影
B：膀胱瘻造設後の膀胱尿道造影

た。11月にTUR-P，外尿道口切開術を施行した。術後，排尿状態の改善を認めていたが，2010年6月に陰茎の腹側への屈曲を主訴に受診した。触診で尿道に硬結を触知したため，トコフェロール酢酸エステルの内服を開始した。7月には夜間排尿困難の症状が出現し，タムスロシンの内服を追加した。以後は1カ月に1回の定期受診で経過観察を行っていた。排尿時に陰茎が腹屈する症状はその後も持続したため，2011年4月に膀胱鏡検査を施行した。振子部尿道に狭窄を認め，16.5 Frの軟性膀胱鏡が挿入できなかったが，手術は希望せず内服継続での経過観察となった。2014年5月に尿道造影検査を施行したところ，振子部尿道に約4 cmにわたる狭窄を認めた(図1 A)。その後，排尿困難増強を認めたため手術を希望した。この時の尿流測定(uroflowmetry: UFM)では，最大尿流率3.4 ml/sec，平均尿流率2.5 ml/sec，排尿量265 ml，残尿量20 mlであった。2015年9月にバルーン拡張術と一部拡張が不十分な部分に対して内尿道切開術を施行した。術後1カ月のUFMでは，術前の結果より増悪を認め，2015年10月に尿閉となり当院救急外来を受診した。尿道カテーテル留置が困難であったため，緊急に膀胱瘻を造設し，7 Frのピッグテイルカテーテルを留置した。膀胱瘻造設術の翌日の尿道造影検査では，以前と同部位に約3 cmにわたる高度な狭窄を認めた(図1 B)。膀胱瘻は定期的なカテーテル交換が必要であるため，尿道形成術を希望した。病変部位が長く専門性の高い手術の実施が必要なため，他院での手

術を勧めたが希望しなかった。代替術として尿道ステント留置および尿道会陰瘻造設術を提示したところ，定期交換の必要がないことから尿道会陰瘻造設術を希望し，2016年5月に入院となった。

手術方法

全身麻酔，載石位にて，会陰部を約4 cm縦切開し，尿道を剥離し，テープで把持した。会陰部まで届くように尿道の長さを確保した上で尿道を切断し，遠位断端を3-0バイクリルで縫合閉鎖した。尿道近位断端6時を1 cm程度縦切開し，4-0 PDSで会陰部皮膚と結節縫合した。新尿道口以外の皮膚切開部を4-0ナイロン糸でマットレス縫合した。16 Fr尿道カテーテルを留置し，手術を終了した(図2)。

術後経過

尿道カテーテルからの尿の流出は良好であり，術後1日目に膀胱瘻を抜去した。創周囲の腫脹は徐々に改善を認め，術後8日目に抜糸した。術後13日目に尿道カテーテルを抜去し，UFMを施行した。最大尿流率 36.3 ml/sec，平均尿流率 15.0 ml/sec，尿量 511 ml，残尿量 90 mlと排尿状態は改善を認めている。術後経過は良好で術後14日目に自宅退院となった。

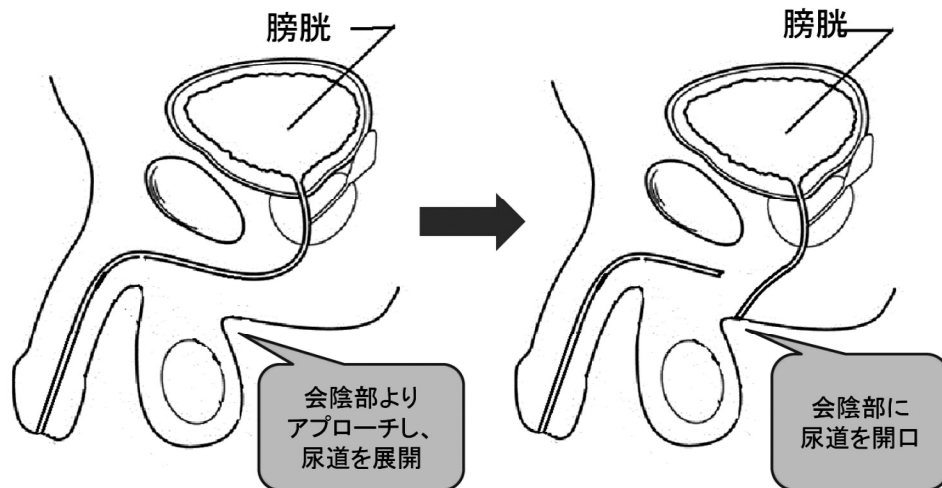


図2 尿道会陰瘻造設術の手術シエーマ

考 察

尿道狭窄の原因として多いのは外傷であり、その内、尿道カテーテル留置や経尿道的操作による医原性外傷が最も頻度が高い¹⁾。また、TUR-Pの晩期合併症に尿道狭窄があり、発生頻度は2.2-9.8%との報告がある²⁾。TUR-P後に尿道狭窄をきたさないための当院での取り組みは、術前に膀胱尿道鏡を施行し、膀胱や尿道の状態を把握するとともに、尿道狭窄の有無や前立腺の腫大の程度、結石や腫瘍などの膀胱内病変の有無の確認を行うことである。さらに手術開始時に金属ブジーで尿道径の計測を行い、尿道径-2Frの手術用内視鏡(レゼクトスコープ)を使用している。TUR-P時に使用するスコープのサイズと尿道狭窄の発生率を検討した報告では、より小さい径のレゼクトスコープを使用することで、尿道摩擦と粘膜損傷が軽減し、狭窄のリスクを減らすことができるとされている³⁾。本症例では、以上の手順を踏んだにもかかわらず、術後に尿道狭窄を合併した。

尿道狭窄の治療として、最初に選択されることが多いのは尿道狭窄内視鏡手術であるが、2年以内の再発率は約60%と高い⁴⁾。本症例でも、尿道狭窄バルーン拡張術や尿道狭窄内視鏡手術を施行したが、1カ月後には再狭窄を認めた。その他の治療法に尿道形成術があるが、狭窄病変が長い場合は困難なことがあり、尿道会陰瘻造設術はその代替法の1つとして挙げられる。尿道会陰瘻造設術は一般的に尿道形成術の2期的手術の1段階目として行われたり、高度尿道狭窄の例に適応されてきた⁵⁾。近年で

は、高齢の男性で尿道形成を望まず、座位での排尿を厭わない患者に対して相対的に適応が拡大している⁶⁾。尿道会陰瘻では、球部尿道を皮膚に吻合するが、球部尿道は振子部尿道と比較して径が太く、血流が豊富であり、皮膚との吻合部が狭窄することは少ない。尿道会陰瘻造設術の成功率は83%で、術後1回の拡張術を必要とした2次成功率は93%にも上るとの報告も認められる⁷⁾。本症例では、術後にカテーテルが不要で、排尿状態が良好となり、QOLの向上が認められた。本症例のような高齢で、複雑な手術を希望しない患者に対して尿道会陰瘻造設術は治療法の1つの選択肢となりうる。

結 語

TUR-P後に尿道狭窄をきたし、尿道会陰瘻を造設した1例を報告した。TUR-P前にブジーで尿道径を計測し、適切なサイズのレゼクトスコープを使用することで、尿道摩擦と粘膜損傷を軽減させ、術後尿道狭窄率を低下させることが重要である。また、TUR-P後に合併した高齢患者の尿道狭窄の治療法として、尿道会陰瘻造設術は考慮してよい手法と考える。

著者の利益相反：本論文発表内容に関連して申告なし。

[文献]

- 1) Xu YM, Song LJ, Wang KJ et al. Changing trends in the causes and management of male urethral stric-

- ture disease in China : an observational descriptive study from 13 centres. *BJU Int* 2015 ; 116 : 938-44.
- 2) Rassweiler J, Teber D, Kuntz R et al. Complications of transurethral resection of the prostate (TURP) –incidence, management, and prevention. *EurUrol* 2006 ; 50 : 969-80.
 - 3) Günes M, Keles MO, Kaya C et al. Does resectoscope size play a role in formation of urethral stricture following transurethral prostate resection ? . *Int Braz J Urol* 2015 ; 41 : 744-9 .
 - 4) Stephenson R, Sonya C, Nicola J et al. Open urethroplasty versus endoscopic urethrotomy-clarifying the management of men with recurrent urethral stricture (the OPEN trial) : study protocol for a randomised controlled trial. *Trials* 2015 ; 30.16 : 600 (Online) DOI10.1186/s13063-015-1120-4 .
 - 5) Parker DC, Morey AF, Simhan J et al. 7-flap perineal urethrostomy. *Transl Androl Urol* 2015 ; 4 : 51-5 .
 - 6) Palminteri E, Brandes SB, Djordjevic M et al. Urethral reconstruction in lichen sclerosus. *Curr Opin Urol* 2012 ; 22 : 478-83.
 - 7) Myers JB, Porten SP, McAninch JW et al. The outcomes of perineal urethrostomy with preservation of the dorsal urethral plate and urethral blood supply. *Urology* 2011 ; 77 : 1223-7 .