報 告

CT colonographyでの盲腸の変形像を契機に全大腸内視鏡検査にて診断されたアメーバ性大腸炎の一例

吉富健悟† 柳井秀雄[1)] 原野 恵[2)] 千原大典[2)]
坂口栄樹[2)] 戒能聖治[2)] 村上知之[3)] 長岡 榮[4)]

IRYO Vol. 77 No. 2 (134－137) 2023

要旨 50歳代男性，無症候性アメーバ性大腸炎の一症例を経験した．本症例では，便潜血陽性のために施行されたCT colonography（CTC）で盲腸の変形を指摘されたことが診断の契機となった．全大腸内視鏡検査で盲腸に潰瘍病変を認め生検でアメーバが確認され，メトロニダゾール内服で治癒した．本症例の経験から，CTCや通常のCT検査において回盲部に異常所見を認めたときは，大腸癌や大腸結核・炎症性腸疾患など以外にも，アメーバ性大腸炎を含めた感染性腸炎の存在を念頭に置くことが望ましいと考えられた．

キーワード アメーバ性大腸炎，CT colonography

はじめに

アメーバ性大腸炎は，下痢・血便・腹痛などの症状を契機に診断されることの多い疾患であり，CTcolonography（CTC）所見が診断の契機となった報告は少ない．われわれは，腹部症状なく健診の便潜血検査陽性のために受けたCTCにて回盲部病変を指摘されたことが診断契機となり全大腸内視鏡検査で診断されたアメーバ性大腸炎のまれな１例を経験したため，報告する．

症 例

症例は50歳代男性．主訴は大腸精査希望（便潜血検査陽性・腹部症状なし）．平成2X年Y月に，健診便潜血検査陽性のため，本人の希望で前医でCT colonography（CTC）を受けた．CTCでは，盲腸の変形がみられ，盲腸壁の肥厚や腸間膜リンパ節の腫大もともなっていた．炎症性腸疾患や大腸癌やリンパ腫を疑われ，国立病院機構関門医療センター（当院）消化器内科紹介となった．２年前の同医でのCTCでは特記すべき異常を指摘されていない．既往歴・内服歴，なし．飲酒は付き合い程度，喫煙ななし．独身者・婚姻歴あり・子供あり，同性愛なし．

産業医科大学 第３内科，国立病院機構関門医療センター １）臨床研究部，２）消化器内科 ３）㈱キューリン／㈱キューリンパーセル 病理診断部門（前，関門医療センター病理），４）長岡内科画像診断クリニック †医師
著者連絡先：柳井秀雄 一般財団法人防府消化器病センター 研究所 〒747-0801 山口県防府市駅南町14-33
e-mail：hyanai@hofu-icho.or.jp
(2022年８月18日受付，2023年12月２日受理)
Amebic Colitis Diagnosed by Total Colonoscopy, which Initially Detected as Deformity of Cecal Wall by CT Colonography
Kengo Yoshitomi, Hideo Yanai[1)], Megumi Harano[2)], Daisuke Chihara[2)], Eiki Sakaguchi[2)], Seiji Kaino[2)], Tomoyuki Murakami[3)] and Sakae Nagaoka[4)]. University of Occupational and Environmental Health Japan, １）Department of Clinical Research, ２）Department of Gastroenterology & Hepatology, ３）NHO Kanmon Medical Center ; KYURIN / KYURIN PACELL Corporation and ４）Nagaoka Medical Clinic.
(Received Aug. 18, 2022, Accepted Dec. 2, 2023)
Key Words：Amebic colitis, CT colonography

a,　　b

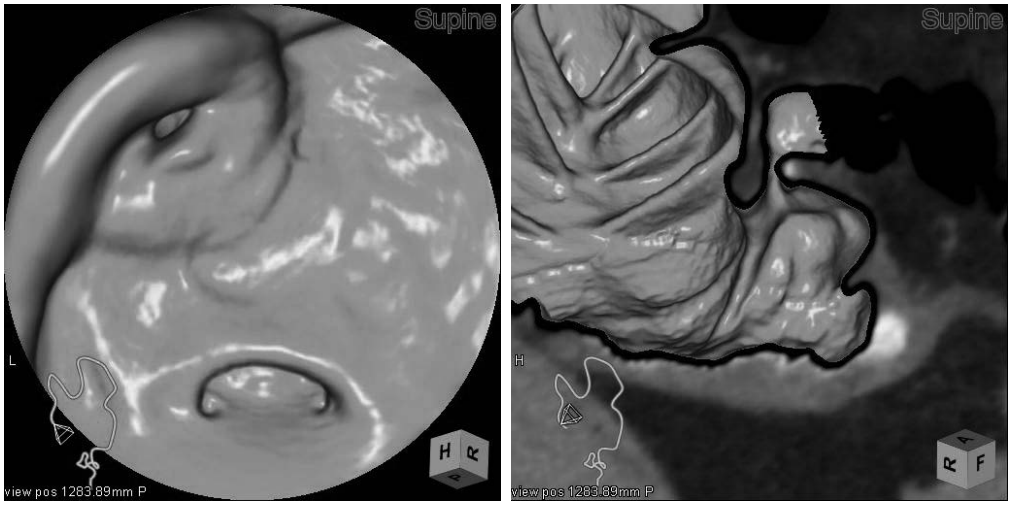

図１　前医CTC像

a, b. 盲腸の変形がみられた．盲腸の変形は，長軸方向に壁が短縮し全体に管腔が拡張不良で萎縮していた．

a,　b,

c,　d

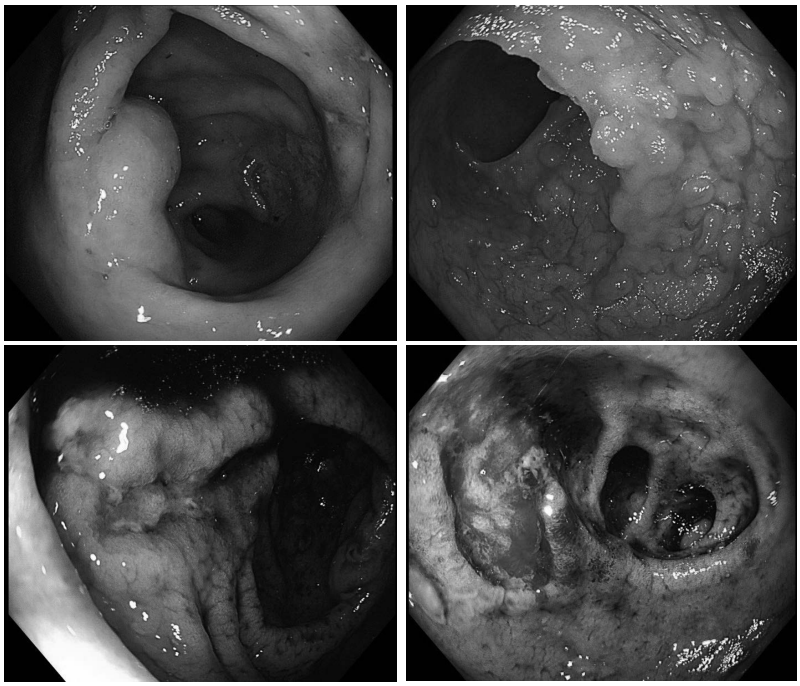

図２　CTCから11日後の当院TCS像

a. 回盲弁に特記すべき異常をみなかった．
b. 回腸末端ではリンパ濾胞がやや多いもののびらんや潰瘍はなかった．
c, d.　上行結腸下部から盲腸にかけて，径５－10 mmの潰瘍４－５個を認めた．潰瘍の配列は縦走傾向で介在する大腸粘膜には特記すべき異常をみなかった．潰瘍辺縁と潰瘍底は浮腫調で，易出血性であった．
盲腸の打ち抜き様潰瘍や不整潰瘍は，アメーバ性大腸炎を疑わせる所見であった．

１年半前に南アフリカを３日間旅行した．主にミネラルウォーターを飲んだが，現地の人しか行かないレストランで生野菜などを食べ，生水も飲んだかもしれない．シンガポールにも立ち寄った．腹部症状なし．身体所見に特記すべき異常なく，便通は有形便１日１回で下血なし．初診時血液検査でもHb 14.4 g/dl, WBC 5,900/μl, CRP 0.16 mg/dlと貧血や炎症所見なく，肝胆道系や腎機能にも特記すべき異

a,　　b



図３　大腸生検組織像（H&E染色）

a, b. 生検病理所見では，大腸粘膜に高度のリンパ球浸潤と好酸球浸潤が認められ（a 弱拡大，４倍），壊死物質内に多数の栄養型アメーバがみられた（b 中拡大, 40倍）.

常をみなかった．大腸内視鏡検査後に測定したアメーバ抗体は400倍以上で陽性であった．HBs抗原・抗体陰性，HCV抗体陰性，HIV抗体陰性.

前医CTC：前医CTC所見では，盲腸の変形がみられた（図１）．盲腸の変形は，長軸方向に壁が短縮し全体に管腔が拡張不良で萎縮していた.

当院での全大腸内視鏡検査（Total colonoscopy, TCS）：前医CTCから11日後のＹ月中旬に施行した当院TCSでは，上行結腸下部から盲腸にかけて，径５-10 mmの潰瘍４-５個を認めた．潰瘍の配列は縦走傾向で介在する大腸粘膜には特記すべき異常をみなかった．潰瘍辺縁と潰瘍底は浮腫調で，易出血性．回盲弁に著変なく，回腸末端ではリンパ濾胞がやや多いもののびらんや潰瘍はなかった（図２）．腫瘍を疑う所見は乏しく，慢性炎症と考え，盲腸潰瘍部より生検・細菌培養等を提出した.

大腸生検：生検切片の病理所見では，大腸粘膜に高度のリンパ球浸潤と好酸球浸潤が認められ，多数の栄養型アメーバがみられた（図３）.

診断後経過：平成2Ｘ年Ｙ＋１月上旬に，大腸生検結果からアメーバ性大腸炎と診断した．外来にてメトロニダゾール 750 mg/日内服７日間内服とし症状特記なく経過したが，初期投与の２週後の再診時のアメーバ抗体価は400倍陽性であり，治療開始時と改善を認めなかった．このためメトロニダゾール 1,500 mg/日へ増量し10日間内服した．内服終了４週間後の受診ではアメーバ抗体価200倍と低下傾向であった.

内服終了約３カ月後の平成2Ｘ年Ｙ＋５月のTCS再検では，上行結腸下部から盲腸に軽度の変形を残す白色瘢痕が多数みられ，アメーバ性大腸炎治癒後の像と考えられた．大腸生検では炎症像やアメーバ原虫は消失していた.

考　　案

アメーバ性大腸炎は原虫であるEntamoeba histolyticaの感染が原因となる．アメーバ原虫の嚢子（のうし）を含む食物などを経口摂取することで，人体に感染，回腸で脱嚢し，栄養型となって大腸管腔内・粘膜で分裂・増殖し，潰瘍性病変を形成する．臨床病型は腸アメーバ症と腸管外アメーバ症に分類され，赤痢様の激しい急性症状を示す場合をアメーバ赤痢，慢性の経過で血便のない軽症の場合をアメーバ性大腸炎と呼ぶ．感染経路としては，男性同性愛行為，発展途上国への旅行，知的障害者施設での集団感染などが挙げられている．症状は，急性型で粘血性下痢・腹痛，慢性型で下痢・粘血便・腹部膨満感・腹痛で寛解と再燃を繰り返す，とされる[1]．アメーバ性大腸炎の診断法は，内視鏡下生検，便汁鏡検での栄養体の証明，血清赤痢アメーバ特異抗体測定，PCR法などである．治療にはメトロニダゾール

経口投与が用いられる．大腸内視鏡所見では，盲腸と直腸が好発部位であり，タコイボ様びらん，アフタ様びらん，打ち抜き様潰瘍，不整潰瘍がみられる[1)2)]．

本症例は自覚症状のない便潜血検査陽性のアメーバ性大腸炎症例であり，CTCでの盲腸の変形を契機に施行したTCS観察下の生検で虫体を認め確定診断へ至った．本例では直腸病変を欠き，上行結腸下部から盲腸にかけての縦走傾向で介在する大腸粘膜に著変のない病変であり，他の感染性大腸炎とのCTC画像上での鑑別は困難であった．また，CTCでのアメーバ性大腸炎として特異的な所見と思われるものは指摘できなかった．CTCは空気，水，polyethylene glycolなどを陰性造影剤として投与し，MDCT撮像（multidetector-row）によって腸管を評価する検査方法である．得られた画像を３次元画像処理し再構成を行う．構成方法には横断像，仮想注腸像，仮想内視鏡像がある[3)]．

近年，市中病院の実臨床において，大腸癌検診での便潜血陽性時に，検査時の疼痛などを忌避してTCSをためらい，まず近医でのCTCを受ける高齢者や女性患者を散見する．大腸癌が癌死亡の原因疾患として重要性を増しているものの大腸癌検診受診率が十分に高くないことから，TCSに比べて検査にともなう苦痛が少なく女性も受診しやすい大腸精査の方法として，CTCの今後の大腸癌検診・精検におけるCTCの位置付けが注目されている[4)]．

また，炎症性腸疾患においてもCTCやCT enterographyの有用性が期待されているが，欧米ではCO_2自動注入などにともなう炎症部や閉塞部の腸管穿孔等の偶発症を危惧する報告もみられる[5)6)]．医学中央雑誌Web版およびPubMedでアメーバ性大腸炎とCTCについて2002年から2022年までの条件で行った検索では，CT検査でアメーバ性大腸炎の盲腸や直腸の腸炎所見が指摘された報告をみるものの，アメーバ性大腸炎の診断にCTCを用いた報告はみられなかった[7)]．しかし，本症例の経験から，CTCで回盲部に異常所見をみた場合には，TCSに際してアメーバ性大腸炎の可能性も念頭に置いて生検やアメーバ抗体検査を行ってみるべきではないかと考えられた．

結　　語

血便や腹部症状のない無症候性のアメーバ性大腸炎の症例を経験した．本症例は，腹部症状なく，便潜血陽性のため施行されたCTCで盲腸の変形を指摘されたことが診断の契機となったまれな一例であった．本症例の経験から，CTCや通常のＣＴ検査において回盲部に異常所見を認めたときは，大腸癌や大腸結核・炎症性腸疾患など以外にも，アメーバ性大腸炎を含めた感染性腸炎の存在を念頭に置くことが望ましいと考えられた．

利益相反自己申告：申告すべきものなし．

［文献］

1）鹿野島健二，遠藤　豊，原真太郎ほか．アメーバ大腸炎．消内視鏡　2017；**29**：86–9.
2）大川清孝．赤痢アメーバ感染症．感染性腸炎 A to Z 第２版．大川清孝，清水誠治ほか（編）東京：医学書院；2012：pp198–202.
3）平田一郎，CTenterography/colonographyの現況と展望．胃と腸　2012；**47**：７–11.
4）馬嶋健一郎，藤原正則，村木洋介．大腸がん検診・精検におけるCT colonographyの診断精度の現況．臨消内科　2019；**34**：245–51.
5）竹内　健，宮村美幸，新井典岳ほか．大腸三次元ＣＴ　炎症性腸疾患を中心に．胃と腸　2016；**51**：891–989.
6）Neri E, Laghi A, Regge D. Re : Colonic perforation during screening CT colonography using automated CO_2 insufflation in an asymptomatic adult. Abdom Imaging 2008 ; **33** : 748–9.
7）Tanaka E, Tashiro Y, Kotake A, et al. Spectrum of CT finding in amebic colitis. Jpn J Radiol 2021 ; **39** : 558–63.