報 告

# 尿管癌との鑑別に苦慮した尿管子宮内膜症

奥田知史[1)2)†] 村上泰清[2)3)] 秋元　翔[1)2)] 天野統之[1)2)] 平山貴博[1)2)]

IRYO　Vol. 77　No. 6（435－438）2023

**要旨** 症例は40歳代，女性．健診腹部超音波検査で右水腎症を指摘され，国立病院機構相模原病院泌尿器科（当科）紹介受診した．尿管鏡検査で右下部尿管に腫瘍性病変を認め，尿細胞診はclass Ⅳであった．右尿管癌の可能性を否定できず，腹腔鏡下右腎尿管全摘術を施行した．病理組織学的診断は尿管子宮内膜症であった．

キーワード　尿管子宮内膜症，尿管癌，腹腔鏡下腎尿管全摘術

## 緒　言

尿管子宮内膜症は稀少部位子宮内膜症のなかでもまれであり，内膜症全体の0.1–0.4％とされる[1)]．尿管子宮内膜症は診断が困難で，術後の病理診断で判明したとする報告が散見される[1)]．今回，われわれは尿管癌との鑑別が困難であった尿管子宮内膜症の１例を経験した．

## 症　例

患者：40歳代，女性

主訴：右水腎症

家族歴：特記すべきことなし

既往歴：先天性白内障

現病歴

健診腹部超音波検査で右水腎症を指摘され，精査加療目的に国立病院機構相模原病院泌尿器科（当科）紹介受診した．

現症；

腹部は平坦，軟で，圧痛を認めず，背部の叩打痛を認めなかった．

血液生化学検査：

WBC: 8760/μl , Hb: 13.0 g/dl, Plt: 27.2万/μl, TP: 6.6 g/dl, Alb: 4.4 g/dl, BUN: 16.9 mg/dl, Cr: 0.81 mg/dl, AST: 15U/L, ALT: 6U/L, BS: 91 mg/dl, HbA1c: 5.5%, Na: 141 mEq/L, K: 5.2 mEq/L, Cl: 106 mEq/L, CRP: 0.01 mg/dl

尿検査：

pH : 6.5, 尿潜血陰性，尿蛋白陰性，尿糖陰性，尿沈渣；赤血球≦１/HPF, 白血球≦１/HPF

画像検査：

１）国立病院機構相模原病院泌尿器科　２）北里大学医学部泌尿器科　３）村上クリニック　†医師
著者連絡先：平山　貴博
国立病院機構相模原病院　泌尿器科
〒252–0392　神奈川県相模原市南区桜台18–1
e-mail：hirayama.takahiro.wz@mail.hosp.go.jp
（2023年５月30日　2023年８月４日受理）
A Case of Ureteral Endometriosis with Difficulty in Differential Diagnosis from a Ureteral Carcinoma
Satoshi Okuda[1)2)], Yasukiyo Murakami[2)3)], Sho Akimoto[1)], Noriyuki Amano[1)], and Takahiro Hirayama[1)]
1）NHO Sagamihara Hospital, 2）Kitasato University School of Medicine, 3）Murakami Clinic
（Receivd May 30, 2023, Accepted Aug. 4, 2023）
**Key words**：ureteral endometriosis, ureteral carcinoma, laparoscopic nephroureterectomy

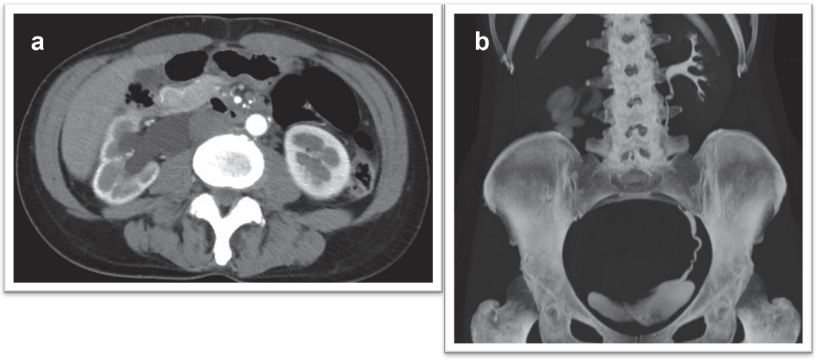


図１　腹部CT検査（a）およびCTU検査（b）；右水腎症を示す.

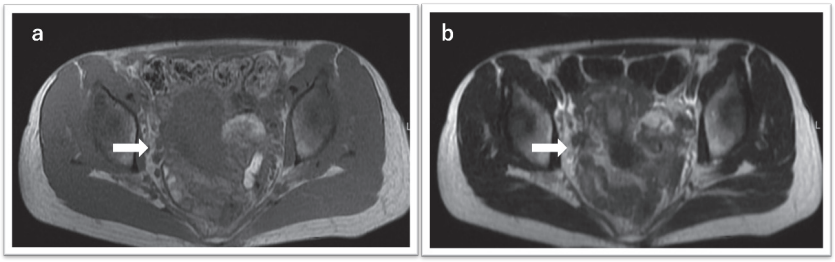


図２　腹部MRI検査；T1 強調画像（a）および T2 強調画像（b）で低信号を示す.

造影CT検査で右水腎症および右下部尿管までの水尿管を認めた（図 1a），CT urography で右腎からの造影剤の排泄遅延が認められた（図 1b）．造影MRI検査では右下部尿管にT1，T2強調像ともに低信号を示す領域を認めた（図 2a–b）.

膀胱鏡検査；

膀胱粘膜に明らかな異常所見は認めなかった.

経過：

右水腎症および右水尿管に対して逆行性尿路造影検査を施行した. 右下部尿管に造影剤欠損像を認め，右水腎症および右水尿管はそれにともなうものと考えられた．同時に尿管鏡検査を施行したところ右尿管口から３cm頭側に発赤および粘膜不整をともなう腫瘍性病変を認めた（図３）．尿細胞診はclass Ⅳであった．悪性疾患の可能性を考慮し，Informed Consentを得たうえで腹腔鏡下右腎尿管全摘膀胱部分切除術を施行した.

手術所見：

後腹膜到達法で腹腔鏡下右腎尿管全摘術および膀胱部分切除術を施行した．右尿管口から３cm頭側に隆起性病変が存在し，腫瘍部分は周辺組織との強固な癒着を認めた（図 4a）．手術時間は５時間10分，出血量は少量であり，周術期に合併症は認めなかった.

病理組織学的所見：

顕微鏡的には隆起性病変部に一致して尿管壁の線維性肥厚や出血, 軽度の慢性炎症細胞浸潤を認めた. また卵管類似上皮および間質が含まれ, 免疫染色上, ER（Estrogen Receptor）陽性であり，病理組織学的にEndometriosisの診断を得た（図 4b）.

術後経過：

術後３年間再発を認めていない.

## 考　　察

子宮内膜症は子宮内膜類似組織が子宮外に発生する疾患であり，その発生部位は多岐にわたる[1)2)]．そのなかでも，腸管，胸腔，臍部，膀胱・尿管などは子宮内膜症の発生頻度が低いとされ稀少部位子宮内膜症と包括して呼称し，尿路系に発生するものは内膜症全体の１–２％と報告されている[1)-3)]．尿路子宮内膜症の部位は膀胱がそのほとんどを占めており[2)-4)]，尿管に発生するものは内膜症全体の0.1–0.4％とさらにまれである[1)]．また尿管子宮内膜症の好発部位は小骨盤内の下部尿管とされ，子宮，卵巣との解剖学的位置の影響が考えられている[5)6)]．

尿管子宮内膜症は，尿管壁外から発生した子宮内膜症が尿管を外方から圧排もしくは 浸潤することにより通過障害をきたすextrinsic typeと，尿管壁内に発生し尿管内腔が直接狭小化されて通過障害を

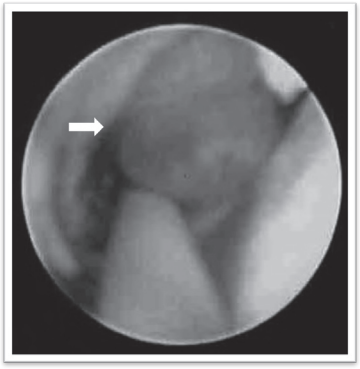

図3　尿管鏡所見：下部尿管に隆起性病変を認めた.

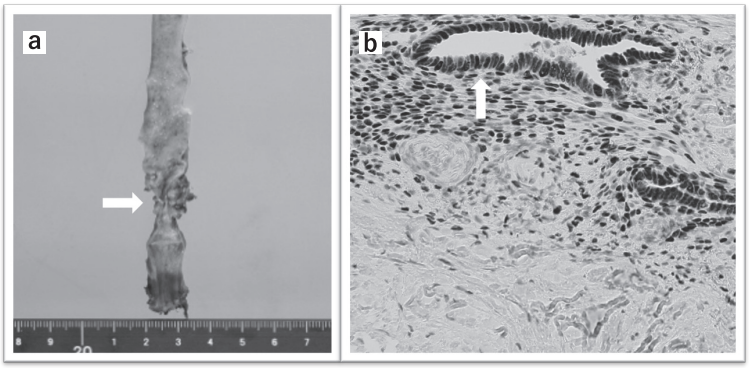


図4　手術検体；肉眼的に下部尿管に隆起性病変を認め（a），免疫染色でエストロゲンレセプター陽性であった（b）.

きたすintrinsic type，両者の混合型である mixed type に分類され[7]，extrinsic typeが約8割を占める[4)8)].

本症例は，尿管鏡検査，手術および病理所見から尿管壁外からの浸潤によるextrinsic typeと，尿管壁内に内膜症所見を認めるintrinsic typeの混合型である mixed type に分類されると考えられた．子宮内膜症の発生機序については諸説あるが，子宮内膜細胞が経卵管的に移植されるという説と体腔上皮の化生・誘導により生じるという2説が主に受け入れられている[9)10)]．また既往症に卵巣および子宮関連手術，人工妊娠中絶などの産婦人科手術歴を認めることが多いとされ，手術操作にともなう子宮内膜組織の散布との関連が推測されている[9)]．

子宮内膜症の画像検査ではMRI検査が有用とされおり，MRI検査におけるT1強調画像で高信号，T2強調画像では高信号またはshadingと呼ばれる内部に不均一でグラデーションを示すような低信号を示すことが多いとされる[9)]．本症例においてはT1，T2両強調像で均一な低信号を示しており，また周辺組織との癒着像も明らかでなくMRI所見は尿管子宮内膜症として非典型的であった．

尿管閉塞を有する尿管子宮内膜症には，ホルモン療法と尿管ステント留置による保存療法は一般に効を奏さず，外科治療が選択されることが多い[1)12)]．外科治療としては，尿管剥離術や尿管尿管新吻合術は再発の危険が高いとされ推奨されておらず，下部尿管が病変に巻き込まれているか，今後巻き込まれる危険が高いため，下部尿管を含む病変部の完全切除と健常尿管断端を膀胱に吻合する尿管膀胱新吻合術が提案されている[1)]．

悪性疾患との鑑別が必要となる場合には，実臨床では腎尿管摘除術が施行されることが多い[4)12)]．本症例においても尿細胞診でclassⅣを認めており，尿管鏡検査および画像検査所見からも尿管癌との鑑別を要すると考えられた．本症例は健診での偶発的な右水腎症の指摘が受診契機であり，腹痛や月経周期にともなう症状の変化などは認めず，産婦人科手術歴も有していなかった．一般に尿細胞診は，細胞変性をともなうことにより良悪性や組織型の誤判定などに遭遇する場合があるとされるものの[13)]，前述の所見から尿管癌の可能性を完全に否定することは困難であると考えられ，腹腔鏡下右腎尿管全摘除術を選択した．術前のMRI検査では明らかな癒着の所

見は認めなかったものの，手術所見においては周辺組織との強固な癒着を認め，病理組織学的に尿管子宮内膜症の確定診断に至り，現在まで術後３年間再発なく経過している．

尿管子宮内膜症は頻度がまれで，典型的所見を呈さない場合は，本症例のように術前診断がとくに困難である．しかしながら，閉経前女性における下部尿管病変においては，身体所見に乏しく画像検査で尿管子宮内膜症として典型的所見を呈していない場合においても本疾患を念頭におき，診療を行う必要があることが示唆された．

## 結　　語

今回われわれは，尿管癌と鑑別に苦慮して外科治療を選択し，病理組織学に尿管子宮内膜症の診断に至った症例を経験した．

**利益相反自己申告**：申告すべきものなし
**発表に関する患者同意**：あり

［文献］


1）Antonelli A, Simeone C, Frego E, et al. Surgical treatment of ureteral obstruction from endometriosis : our experience with thirteen cases. Int Urogynecol J 2004 ; **15** : 407–12.
2）Miyashita M, Koga K, Izumi G, et al. Effects of 1,25-Dihydroxy Vitamin D3 on Endometriosis: J Clin Endocrinol Metab 2016: **101**: 2371–9.
3）Stanley KE, Utz DC, Dockeerty MB, et al. Clinically significant endometriosis of the urinary tract. Surg Gynecol Obstet 1965 : **120** : 491–5.
4）Stillwell TJ, Kramer SA, Lee RA, et al. Endometriosis of ureter. Urology 1986 : **38** : 81–5.
5）Kane C, Drouin P. Obstructive uropathy associated with endometriosis. Am J Obstet Gynecol 1985 : **151**, : 207–11.
6）Rosenberg SK, Jacobs H. Endometriosis of the upper ureter. J Urol 1979 : **121** : 512–3.
7）広田紀昭，折笠精一．Endometriosis による尿管通過障害の１例．臨泌1971 : **25** : 237–42.
8）渡辺俊幸，南方茂樹，北川道夫．尿管エンドメトリオーシスの２例．泌紀 1989 : **35** : 315–21.
9）原田昌幸，加瀬隆久，田島政晴ほか．MRI が術前診断に有用であった尿管子宮内膜症の１例．泌紀 1992 : **38** : 207–11.
10）石倉 浩，本山悌一，森谷卓也ほか．子宮腫瘍病理アトラス．東京：文光堂；2007 : p 314–7
11）Yohannes P. Ureteral endometriosis. J Urol 2003 : **170** : 20–5.
12）Comier CV. Endometriosis of the urinary tract. Urol Clin North Am 2002 : **29** : 625–35
13）金城満，大谷博，森岡孝満．尿，異型細胞の評価.臨検2000 : **44** : 1359–64.


## A Case of Ureteral Endometriosis with Difficulty in Differential Diagnosis from A Ureteral Carcinoma


Satoshi Okuda, Yasukiyo Murakami, Sho Akimoto, Noriyuki Amano, and Takahiro Hirayama



**Abstract**

We encountered a case of ureteral endometriosis which was difficult to distinguish from a ureteral carcinoma. A woman in her 40s referred to our hospital due to her right hydronephrosis detected by ultrasound examination eventually. She had a neoplastic lesion in her right lower ureter on ureteroscopy. High grade urinary carcinoma as classified to class Ⅳ was suspected based on urinary cytology. Laparoscopic nephroureterectomy was performed in consideration of the possibility of malignancy. Histopathological examination showed a ureteral endometriosis.